L'information donnée ci-dessus est pour des informations sur méthode pour l'auto-assistance, qui sont également applicables à d'autres personnes. La méthode Ils ont fait leurs preuves depuis de nombreuses années, mais une garantie de succès ne peut pas être pris en charge. Les méthodes présentées par Grigori Grabovoi sont méthodes mentales de Contrôle de l'événement. Ils sont basés sur le mental individuel Développement.

Quiconque utilise ou partage ces méthodes pour lui-même ou pour autrui, agit sous sa propre responsabilité.

L'utilisation du contenu présenté ici ne remplace pas la visite du médecin et soins médicaux sous forme de diagnostic, de thérapie et de prescriptions. Aussi la déduction de médicaments prescrits peut être exclue du contenu de ce document ne pas être dérivé.

Nous voudrions souligner expressément que ces contrôles ne "Traitement" au sens conventionnel et donc le traitement Ne pas restreindre ou remplacer par des médecins.

En cas de doute, suivez les instructions de votre médecin, ou un autre médecin ou pharmacien

Faites confiance !

(Et, en conséquence, atteindre les résultats conventionnels.)

Jelezky Publishing UG

A.Einleitung

B. Le chien
B.1. L'anatomie du chien
B.2. La zone de la tête
B.3. Système musculo-squelettique
B.3.1. Le squelette du chien B.3.2. Le crâne
B.3.3. Le vortex
B.3.4. Le squelette des membres
B.4. Le système musculaire, les nerfs et les vaisseaux
B.5. Principaux départements du cerveau
B.6. La moelle épinière du chien
B.7. Organe de la vue
B.8. Organe d' équilibre de l' ouïe
B.9. Odeur, goût et organe tactile
B.10. Organes digestifs (dents, foie, intestin) B.10.1. Structure des organes digestifs
B.11. système respiratoire
B.12. Système d'organes urinaires
B.13. Système d'organes reproducteurs
B.14. système cardiovasculaire
B.15. système lymphatique

C. famille de chiens
C.1. Physique du chien
C.2. Le loup
C.3. Le coyote
C.4. Le chacal ordinaire
C.5. Le chacal de Saddlecloth
C.6. Le dingo
C.7. Le renard des glaces

D. Maladies de chien

D.1. Maladies infectieuses des chiens

D.1.1. Les maladies virales des chiens

D.1.2. Maladies bactériennes des chiens

D. 1.3. Les maladies fongiques
D.1.4. Maladies canines invasives (parasitaires)

D.1.5. Protozooea

D. 1.6. Sarcoptes - la gale du chien

D.2. Maladies internes non transmissibles
D.3. Les maladies du système cardio-vasculaire des chiens
D.4. Maladies des voies respiratoires du chien
D.5. Maladies du système digestif des chiens
D.6. Maladies chirurgicales des chiens
D.7. maladies de la peau
D.8. maladies musculaires
D.9. maladie dentaire
D.10. maladie de l' oreille
D.11. maladies oculaires
D.12. les maladies articulaires
D.13. maladies osseuses
D.14. Maladies du rectum
D.15. Maladies de la queue
D.16. Gynécologie et obstétrique chez les chiens

INTRODUCTION

Lors de la réalisation de la concentration par rapport aux chiens il est important d'examiner l'information de la communication des chiens avec les événements futurs. Dans l'ensemble, on peut représenter la forme de cette information d'une manière qui ressemble à deux cônes connectés à la base. Dans une telle forme du côté gauche, on peut percevoir l'information du passé qui concerne en grande partie les chiens, et du côté droit - le futur qui concerne tout.

La structure de l'information dans une très grande partie de la figure correspond au présent actuel, dans lequel les chiens ont la possibilité d'utiliser des informations du passé et de prévoir, améliorer des événements futurs, qui concernent en même temps plusieurs domaines d'information, objets et personnes , peut développer. En effectuant la concentration sur les séries du nombre pour la restitution de l'organisme du chien, on peut percevoir le début de la ligne sur la queue et la fin de la gamme - dans le domaine de la tête du chien.

Ainsi, les premiers numéros d'une ligne correspondront aux événements précédents et les numéros se terminant par une ligne future. Dans une telle perception, se rapprochant de la série de nombres au corps physique ou à la forme du chien, vous essayez de pénétrer le processus de pensée du chien. Développez la pensée comme si elle la percevait à distance et de près. Continuez à essayer de comprendre la propagation de la pensée du chien qui va à l'endroit où vous êtes dans l'espace physique.

Vous verrez le passage de la substance de la pensée à la matière de l'espace physique. Au lieu de cette transition, vous allez avec votre pensée dans l'espace de transition, qui a les gradations brillantes de couleurs. Pensez-y du côté. Considérons et très intensément le processus d'interaction des chiens en tant qu'espèces biologiques. Essayez de comprendre les relations mentales et la communication entre les chiens dans le domaine de leur esprit et de leur âme. Voyez comment l'âme du chien entre en contact avec votre âme et vous demande de

Développer le contact avec le chemin de l'homme. Le futur a la forme de l'homme, ce qui permet d'obtenir la norme des actions de l'homme. La vie éternelle est justifiée, entre autres, par la capacité de l'homme à trouver des méthodes d'interactions éternelles avec tous les organismes vivants.

À l'utilisation de cette connaissance vous entrez dans le domaine de l'information des tâches de la vie éternelle des chiens et commencez à communiquer activement avec le chien à travers le domaine de l'information de votre vie éternelle. La vie éternelle unit tout le monde. Sur le plan émotionnel du contact joyeux avec le chien, essayez d'apprendre au chien à comprendre les chiffres. Les nombres initiaux dans la région de la queue contrastent avec les événements antérieurs du chien que vous avez dessiné avec l'aide de la pensée de l'information du passé. Faites un brainstorming, en communiquant une telle allumette au chien. Ensuite, passez à l'heure actuelle des événements du chien et vous verrez que l'accès à l'information des événements actuels est similaire en vitesse, chez les humains, les chiens, ainsi que dans tous les organismes vivants.

En pratique, ce fait s'explique par le fait que, par exemple, pour revenir à une certaine distance, sur un plan physique, l'humain et le chien ont besoin du même temps. Du principe des mêmes possibilités de contrôle de l'information il s'ensuit pour tous que d'autres organismes vivants aussi au niveau de l'information peuvent avoir une telle vitesse d'accès à l'endroit décrit dans l'exemple.

Ceci explique la loi de la vie éternelle, à savoir que tous les êtres vivants peuvent participer avec la même force au maintien de la vie éternelle. Il est nécessaire que ceux qui peuvent réaliser consciemment la vie éternelle l'enseignent aux autres. En donnant au chien l'objectif d'apprendre un tel but, on peut percevoir à l'heure actuelle comment les canaux de la perception du chien s'ouvrent directement, qui se rapportent aux événements futurs et, en premier lieu, à l'être humain lui-même.

On voit que les chiens, au niveau de l'information du futur, perçoivent avant tout l'organe de la personne qui les intéresse, qui doit être normalisé pour une bonne santé dans le futur. En même temps, la connexion avec l'organisme de l'être humain est telle qu'ils peuvent obtenir de la norme de santé humaine la norme pour leur propre santé. L'homme peut aussi devenir la norme

obtenir sa santé par le fonctionnement normal des organismes d'autres êtres. Au niveau de l'information, il est réalisé sous la forme d'une forme spiralée d'une macromolécule d'ADN où chaque tour d'une spirale signifie l'organisme au moyen duquel tout organisme vivant assure la vie éternelle.

Ainsi, la connexion éternelle d'un organisme vivant avec tous les autres est assurée et atteint un accroissement infini des organismes vivants. L'information de n'importe quel organisme vivant publié peut être trouvée infiniment dans le temps chez tous les autres êtres vivants. L'application du temps éternel du vivant signifie l'appropriation de l'espace infini. L'ADN, comme on le sait, assure la réalisation du programme génétique de développement des organismes vivants, c'est-à-dire sous forme matérielle contient le mécanisme d'interaction avec la forme informationnelle des événements futurs. Le mécanisme de la connaissance qui a perçu la forme spirale informative de la normalisation mutuelle des organismes vivants dans le sens de l'éternité imposée à la forme physique de l'ADN avec le but de la vie éternelle de l'organisme, fixe dans la conscience l'éternité de la vie comme ça seule forme de vie possible.

Chez les chiens, une telle perception est très prononcée, ce qui explique pourquoi ils essaient souvent d'informer les gens sur une éventuelle déviation de cette forme, ils sauvent les gens. Au moyen des séries de nombres qui sont dans ce livre, en étudiant plus loin la luminosité de la norme, en utilisant ce mécanisme, il est possible d'apprendre à éviter l'information du vieillissement et les événements qui sont dangereux pour la vie de l'homme, pour qu'il soit éternel peut vivre. La lumière de la vie éternelle est visible à travers la vue de l'esprit de n'importe quelle distance, et dans cette orientation, les chiens peuvent retourner aux gens qui les aiment - même quand ils ont été pris en voiture des dizaines de kilomètres. Il y a beaucoup de penseurs de chiens dans le monde, les années d'attente des personnes avec lesquelles ils vivaient.

Il s'ensuit que les chiens perçoivent toujours les gens en vie. Les chiens des personnes ressuscitées les perçoivent comme toujours vivants et vous retirent les informations sur la résurrection expérimentée, et par conséquent sur l'information des ressuscités à l'information des vivants toujours ininterrompus. Ici, on peut observer que, en général, toute la nature et tous les êtres vivants participent plus ou moins à l'effacement des différences informatives entre ceux qui sont vivants et ceux qui sont ressuscités. Au fil du temps, cela conduit aux processus de

Développement dans lequel non seulement les organismes vivants, mais aussi les phénomènes naturels pour tous garantiront la vie éternelle. Au premier niveau des interactions sera le pouvoir de la raison, qui est basé sur les conséquences des lois de la vie éternelle. Une telle réalité est une réalité pour les chiens, au début du 3ème millénaire.

Pour la restitution de l'organisme des chiens il faut aller selon le reflet de leur perception moderne décrite, mentalement dans le domaine de l'information de la vie éternelle et à travers ce domaine et unir mentalement la conclusion de la série numérique et les événements futurs. Vous sentirez que vous développez des actions à partir d'un état de vie éternelle qui permet de travailler fermement avec la récupération concomitante de l'organisme ou de l'organisme d'un autre, ou de le percevoir éternellement vivant.

On peut voir que l'information du chien pourrait contribuer à la connaissance du monde à travers le niveau amical des chiens. Une connaissance profonde du monde assure la vie éternelle. Si l'on se concentre mentalement sur des informations qui correspondent à une relation amicale du chien à la personne, il est possible, si nécessaire, de se prémunir contre une éventuelle agression des animaux.

Grâce à cette zone, il est possible de restaurer les organismes de tous les représentants de la faune. Par la perception de la réalité intérieure, le Créateur forme tous les événements subséquents, les connexions du passé et du futur. Essayez de l'enseigner au chien en lui donnant l'idée qu'il doit apprendre à reconnaître l'influence du passé sur le futur. De cette façon, les chiens peuvent s'habituer à l'idée donnée par l'homme que le futur peut être créé de manière créative en pensant au présent.

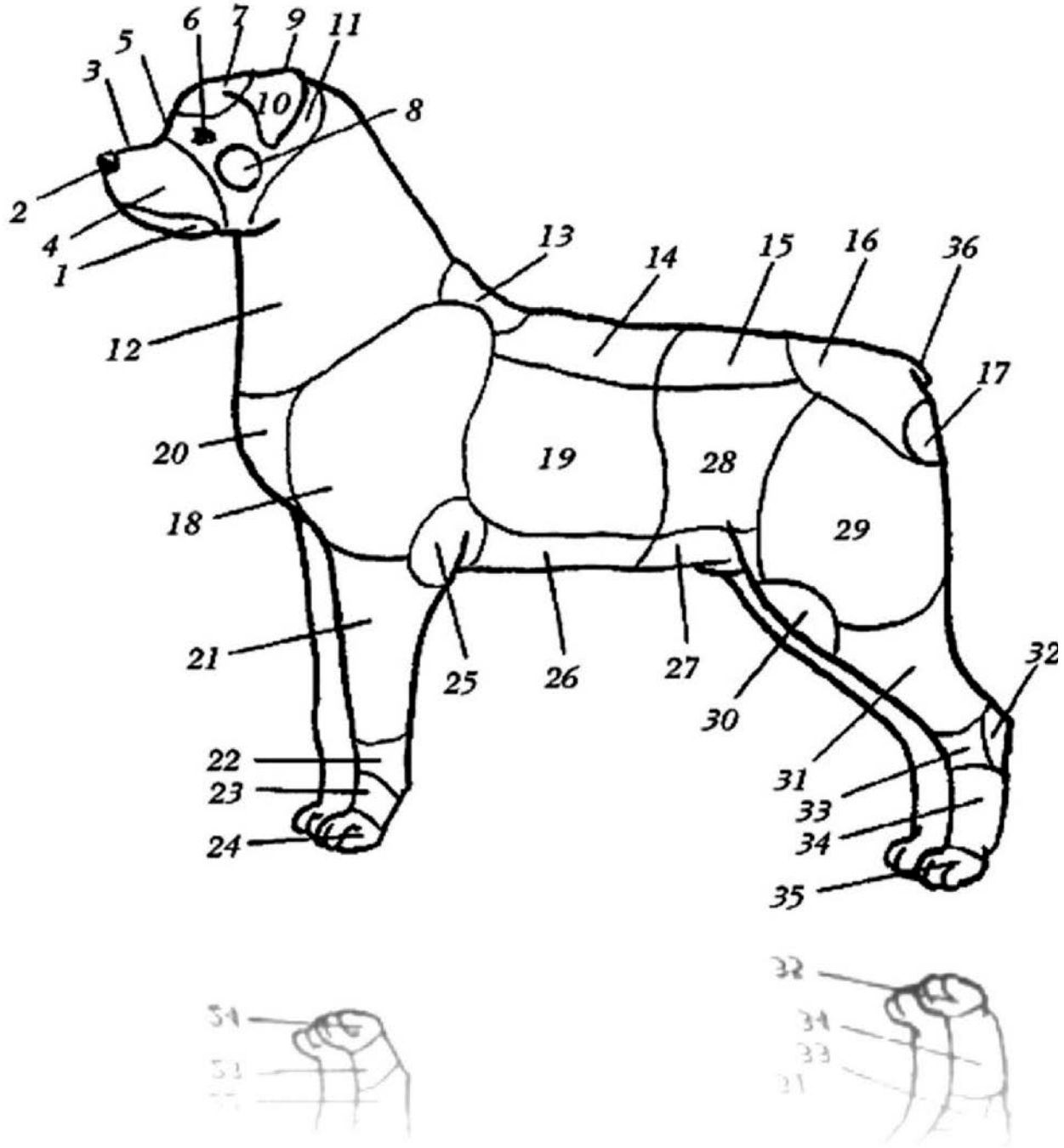
1
2
3
4
5
6
7
8
9
10
11
12
13
14
15
16
17
18
19
20
21
22
23
24
25
26
27
28
29
30
31
32
33
34
35
36

L'anatomie du chien

Fig. 1 Le corps du chien

2 - pointe de nez - **513491589712**

3 - pont de nez - **319614819516**

4 - museau - **534671298941**

5 - transition de la partie antérieure à la bouche - **589671319841**

6 - œil - **538581498741**

7 - front - **678531219498**

8 - pommettes - **367548598741**

9 - Zone du **sommet** - **538618318061**

10 - oreille - **316498758671**

11 - l'arrière de la tête (haute cervicale) - **893581678491**

12 - encolure - **531891319647**

13 - garrot - **318547598748**

14 - arrière - **316891519647**

15 - colonne vertébrale lombaire - **315648719898**

16 - Krupp - **893891619718**

17 - fesses (tubérosité **ischiatique**) - **316318718741**

18 - Épaule - **513849489781**

19 - poitrine (thorax) - **649531389671**

20 - partie antérieure de la **poitrine - 854361219781**

21 - avant-bras - **836581219748**

22 - racine de l'avant-pied - **478641318781**

23 - **Pastern - 893684219871**

24 - patte avant - **689738184281**

25 - Coude - **631549898741**

26 - partie inférieure de la poitrine - **318491898581**

27 - Ventre - **316497537831**

28 - région inguinale - **368578198489**

29 - cuisses - **649531898478**

30 - genoux - **142189389781**

31 - Shin - **149861549478**

32 - talon - **147831218647**

33 - Cheville - **139581219647**

34 - Pied de guérison - **185061531478**

35 - patte arrière - **531894318748**

36 - queue - **614831219897**

Fig. 2 La zone de la tête du chien

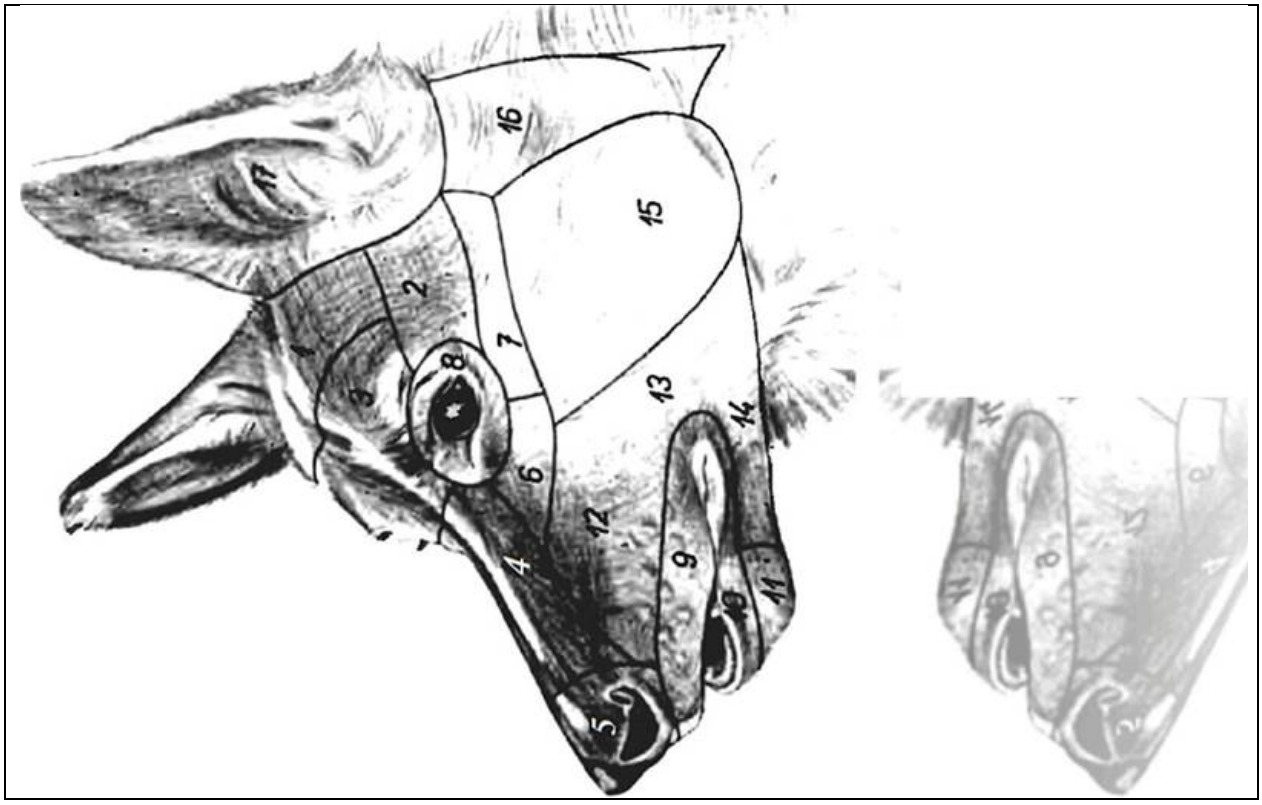

1 - zone de sommet - **538618318061**

2 - **Temples - 649738519748**

3 - région du front - **316219816478**

4, 5 - Zone de **nez - 519361819471**

4 - pont du nez (fig.1) - **319614819516**

5 - pointe du nez (Fig. 1) - **513491589712**

6 - Zone sous les **yeux - 839641219748**

7 - région des pommettes - **835467198584**

8 - Zone orbitale - **581319649871** 9,
10 - Région de l' **embouchure - 168531218647**
9 - **Lèvre supérieure - 318538498748**

10 - lèvre **inférieure** (figure 1) - **319498618798**

11 - menton - **837361219848**

12, 13, 14 - joue - **318548219647**

12 - mâchoire supérieure - **518781219649**

13 - région de la joue - **849681219714**

14 - mâchoire inférieure - **582491219718**

15 - **zone musculaire** masticatoire - **316841219848**

16 - **Zone de parapente - 184061219848**

17 - pinna - **386541218749**

Se concentrer sur la tête du chien Imaginez que la lumière de votre concentration se reflète dans la tête du chien. De telles lignes de lumière se croisent et créent toute matière physique.

Système musculo-squelettique - 581214218731

Le squelette du chien

Fig. 3 Le squelette du chien - 364891518749

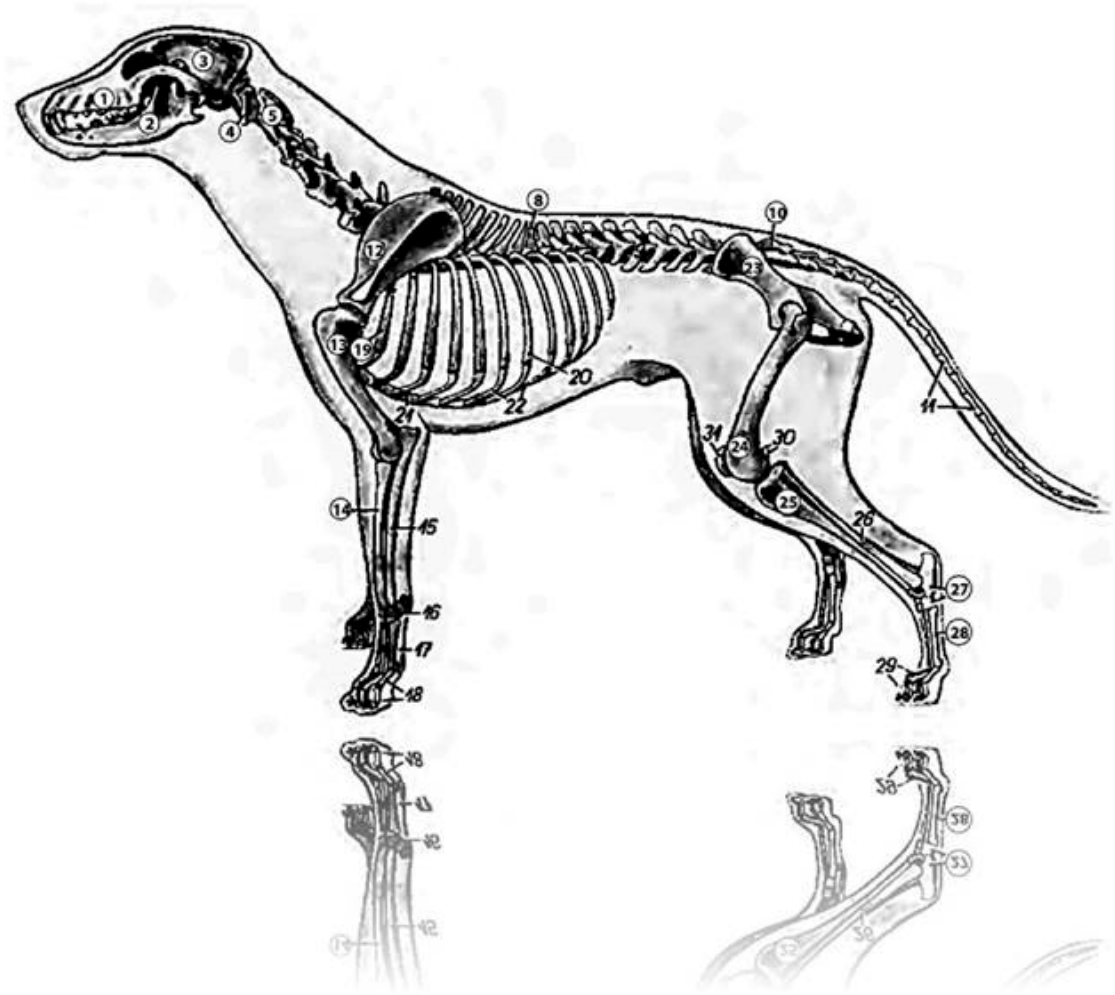

1 - os de la mâchoire supérieure - **319642139781**

2 - mâchoire inférieure - **582491219718** 2 '- os pariétal - **534891219747** 4 - Atlas - **839648519749**

5 - Axe (deuxième vertèbre cervicale) - **319681219647**

6 - quatrième vertèbre cervicale - **518314819747**

7 - sixième vertèbre cervicale - **534891219749**

8 - X - vertèbre thoracique - **518316219749**

9 - III vertèbres lombaires - **314891214319**

10 - **Sacrum - 495641219748**

11 - vertèbre caudale - **316894519781**

12 - omoplate - **678491219894**

13 - humerus - **316381219749**

14 - **jambe à** rayons - **849371219648**

15 - Ellbein - **519641219849**

16 - os du carpe - **316898519741**

17 - Os **métacarpien - 318541218649**

18 - Doigts de la BrustgliedmaÊen - **316821519748**

19 - II côte - **538641318498**

20 - VIII côtes - **674194519841**

21 - sternum - **513844831164**

22 - cartilage **costal - 648547198781**

23 - os de la hanche - **538678196487**

24 - fémur - **398648598781**

25 - Shin - **316841219784**

26 - **fibula - 364851319784**

27 - os de la racine - **848547319848**

28 - os **médial - 318547648781**

29 - Doigt des membres pelviens - **364851378497**

30 - Os de Vezaliev (Jambes de sésame du muscle du mollet) - **314851319749**

31 - **Kneecap - 815361219714**

Fig. 4 Crâne du chien du côté gauche

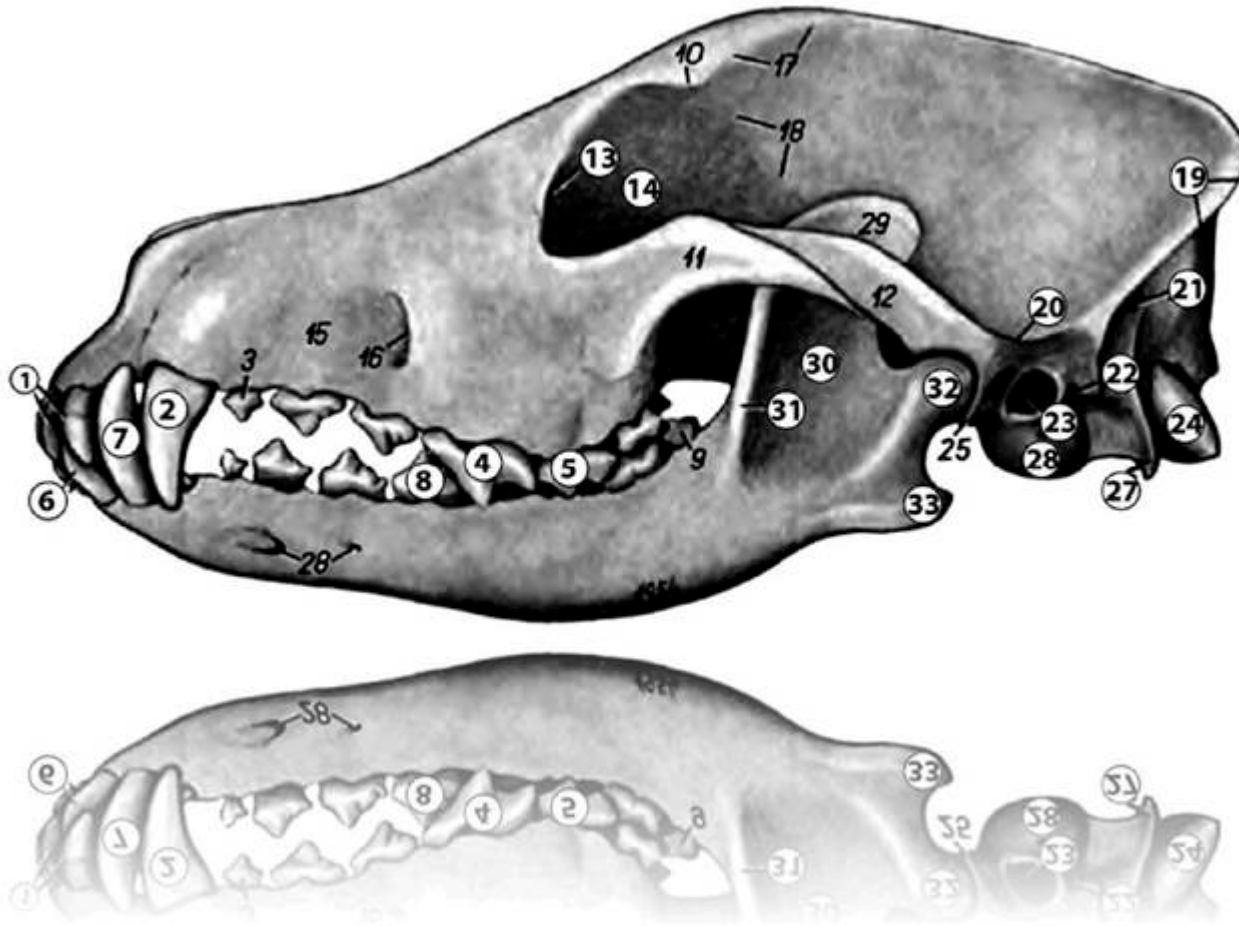

1 - incisives supérieures - **518314898641**

2 - **crocs** supérieurs - **539781219648**

3-4 supérieurs molaires - **853121859641**

4 - 1 molaire supérieure - **134853148747**

5 - 1 molaire supérieure - **164874974167**

6 - incisives inférieures - **539681219748**

7 - **croc** inférieur - **316841219518**

8 - 1 molaire inférieure - **318541219781** 9-
3 molaire inférieure - **319851219748**

10 - processus zygomatique de l'os frontal - **531641219718**
11,
12 - arcade zygomatique - **316581218498**

11 - **pousse** temporelle **de** l'os zygomatique - **581391691718**

12 - processus zygomatique de l'os temporal - **531871581949**
13 - **Fosse à sac à larmes - 647318519741**
14 - douille oculaire - **368741218749**
15 - **Fosse** supérieure - **381549174861**
16 - **Ouverture sous-aspiration - 531841219647**
17 - **peigne avant** extérieur - **368548598741**
18 - **crête** orbitaire aborale - **316489516789**
19 - Hinterhauptkamm - **501604219754**
20 - **Crête des temples - 785648219317**
21 - **Ouverture des temples - 647891219784**
22 - ouverture du **canal** facial - **835649519748**
23 - canal auditif externe - **219849217564**
24 - Hinterhaupthöcker - **368547219841**
25 - processus articulaire - **895361219741**
26 - **Vessie** osseuse - **368501298749**
27 - **Saule juvénile - 531684219781**
28 - trou du menton - **674891298741**
29 - Muscle **Sap - 318541849741**
30 - Kaumuskelvertiefung - **368571218749**
31 - **Crête musculaire - 368501219748**
32 - processus articulaire - **839501498749**
33 - **Tige angulaire - 361538319741**

Fig. 5 Chien hangar à l'arrière

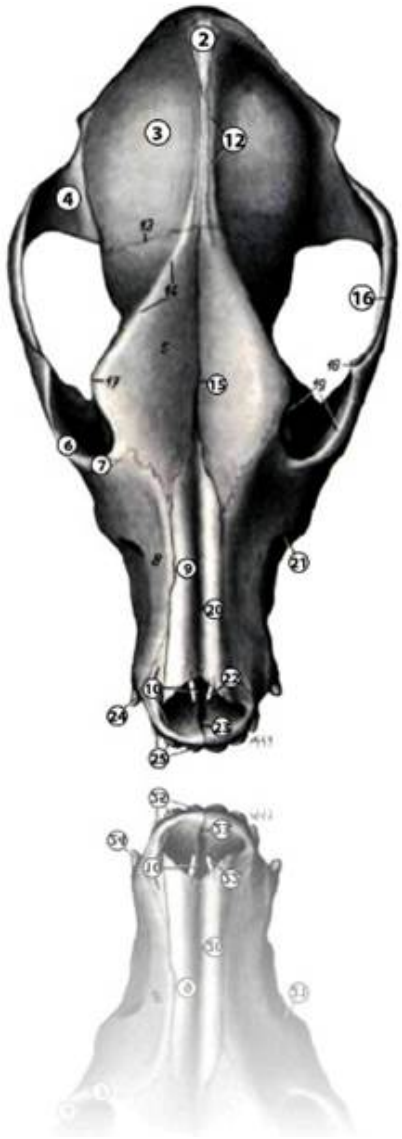

1 - **os du** cou - **129341894871**

2 - **os pariétal** intermédiaire - **219748519681**

3 - os pariétal - **534891219747**

4 - os temporal - **398641219784**

5 - os frontal - **534517518649**

6 - pommette - **539641219891**

7 - **jambe de larme - 589361219714**

8 - mâchoire supérieure - **518781219649**

9 - os du nez - **524831219648**

10 - Goethe Bones - **534891294719**

11 - suture épicrânienne occipitale - **598741298781**

12 - crête sagittale externe - **589371219748**

13 - **suture épicrânienne** frontale - **319784219841**

14 - **peigne avant** extérieur - **368548598741**

15 - couture du **visage - 888471219898**

16 - arc zygomatique - **316581218498**

17 - processus zygomatique de l'os frontal - **531641219718**

18 - **Processus frontal du zygoma - 316898519741**

19 - **bord de l'orbite - 808495316849**

20 - **couture interne - 318561898791**

21 - **Ouverture sous-aspiration - 531841219647**

22 - fente palatine - **364851294897**

23 tranchant - **364878539647**

24 - **croc** supérieur - **361019898491**

25 - incisives supérieures - **497598697541**

Dans la zone du crâne de chien, il faut imaginer que la série de nombres crée des lignes de lumière dans le tissu du crâne. Ces lignes atteignent les étoiles et deviennent saturées de l'esprit du cosmos entier.

Fig. 6 Le crâne du chien de la surface ventrale

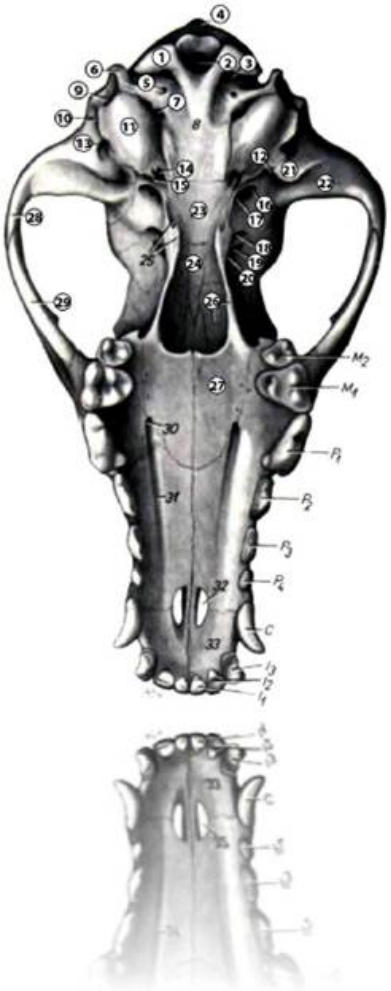

1 - Hinterhaupthöcker - **368547219841**

2 - Hinterhauptsloch - **531841219781**

3 - **indentation du** condyle - **369851219781**

4 - **bosse** occipitale externe - **310649210781** 3 - canal hypoglosse - **531891216498** 6 - canal jugulaire - **531684219781**

7 - Ouverture **jugulaire - 504894519641**

8 - Os occipital - **129341894871**

9 - ouverture du **canal** facial - **835649519748**

10 - canal auditif externe - **219849217564**

11 - **Vessie** osseuse - **368501298749**

12 - **colonne de tambour en** pierre - **349581219647**

13 - Les **temples - 367581219841**

14 - ouverture du col extérieur - **581849316471**

15 - Muscle **Sap - 318541849741**

16 - ouverture ovale - **808497567148**

17 - Ouverture de l'aile aborale - **018544819647**

18 - ouverture de l'aile par voie orale - **185681219749**

19 - **colonne** orbitale - **839681219748**

20 - **vue d'ouverture - 851649589781**

21 - processus articulaire - **895361219741**

22 - sinus maxillaire - **581369568741**

23 - partie inférieure de l'os sphénoïde - **531848568849**

24 - partie antérieure de l'os sphénoïde - **881016589478**

25 - os de l'aile - **401894519671**

26 - plaque verticale de l'os palatin - **318501219648**

27 - plaque horizontale de l'os palatin - **849748519647**

28 - processus zygomatique de l'os temporal - **531871581949**

29 - **Arbrisseau temporal de** l'os zygomatique - **581391691718** 28, 29 - **Jochbogen - 316581218498**

30 - grande ouverture du palais - **580149219648**

31 - Gouttière - **318561289749**

32 - fente palatine - **364851294897**

33 - Goethe Bones - **534891294719**

I1 - première incisive supérieure - **141814219647**

I2 - deuxième incisive supérieure - **316018519671**

I3 - troisième incisive supérieure - **314501219648** C - **croc** supérieur - **539781219648**

M1 - 1 molaire supérieure - **164874974167**

M2 - 2 dent de meulage supérieure - **396531219781**

P1 - 1 molaire supérieure - **134853148747**

P2 - 2 molaire supérieure - **316581219719**

P3 - 3 molaire supérieure - **361849519741**

P4 - 4 molaire supérieure - **853121859641**

Essayez de passer au sens interne du nombre. Écoutez le son du nombre et la mélodie de l'interaction des nombres. De cette façon, vous comprendrez ce que le chien veut dire avec ses aboiements et ses sons. En se concentrant sur le niveau mental du chien, vous comprendrez l'esprit des chiens ayant des comportements similaires.

La nature de l'action dans l'acte lui-même et sa compréhension.

Fig. 7 Les vertèbres cervicales du chien (du côté gauche)

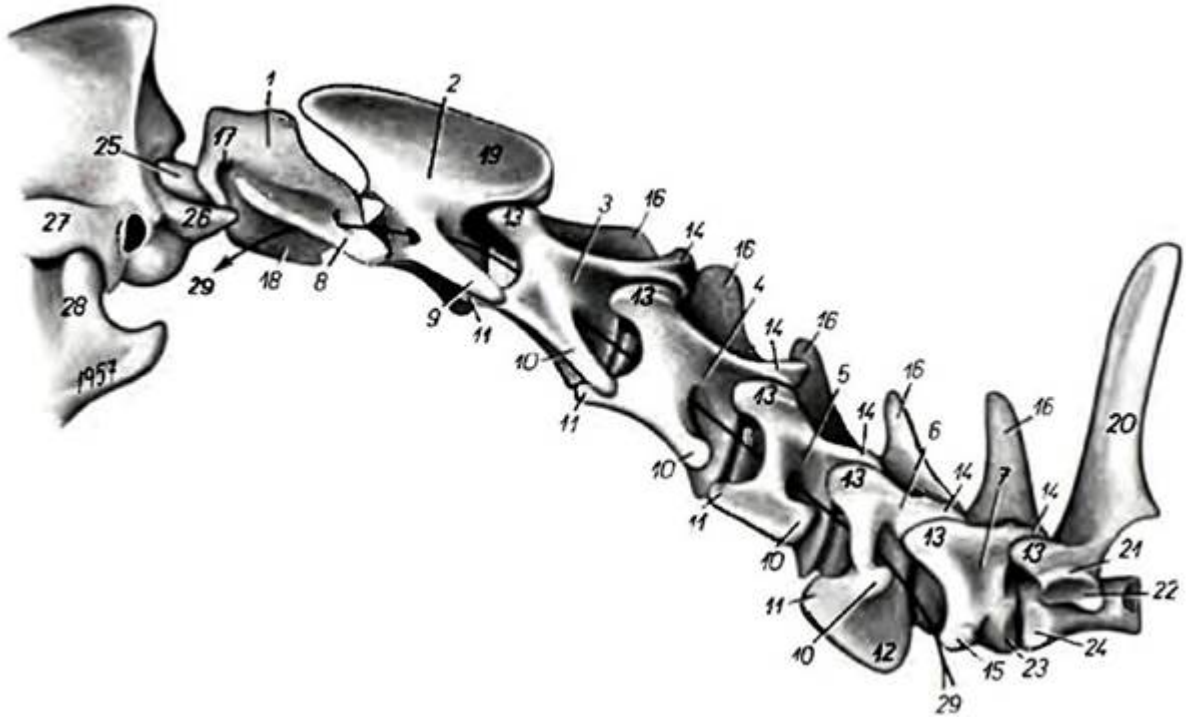

1- I - VII vertèbres cervicales - **148549789781**

1 - Atlas (I vertèbre cervicale) - **839648519749**

2 - Axe (II **vertèbre** cervicale) - **319681219647** 6 - Aile de l'axe - **894541298789**

9 - **Processus transverse de** la vertèbre cervicale - **318531219648**

10 - **Bosse de** la nervure transversale - **316219318741**

11 - bosses cranioventral du processus de nervure transversale - **316841219749**

12 - Les bosses caudales du processus de la nervure transversale - **681219319741**

13 - Processus articulaire **crânien - 598781298749**

14 - processus articulaire caudal - **598741219748**

15 - Trajet de la nervure transversale du **VII.Vertébrale** cervicale - **319781298064**

16 - Processus épineux cervical - **316019219714**

17 - **Trou intervertébral de** l'atlas - **531218371498**

18 - **arc** ventrale **de** l'atlas - **360149298748**

19 - Axiskamm - **148571219849**

20 - processus épineux de la (première) vertèbre thoracique - **681319718541**

21 - **Processus transverse de** la vertèbre thoracique - **387581219649**

22 - **facette de** nervure - **378548179471**

23 - **cavité de la** caudale - **641218748781**

24 - **rainure** crânienne **nervurée** - **641218548371**

25 - Hinterhaupthöcker - **368547219841**

26 - **Arbuste jugulaire** - **531684219781**

27 - arc zygomatique - **316581218498**

28 - mâchoire inférieure - **582491219718**

29 - canal intertransversal - **398291297781**

Fig. 8 Vertèbres thoraciques du chien du côté gauche

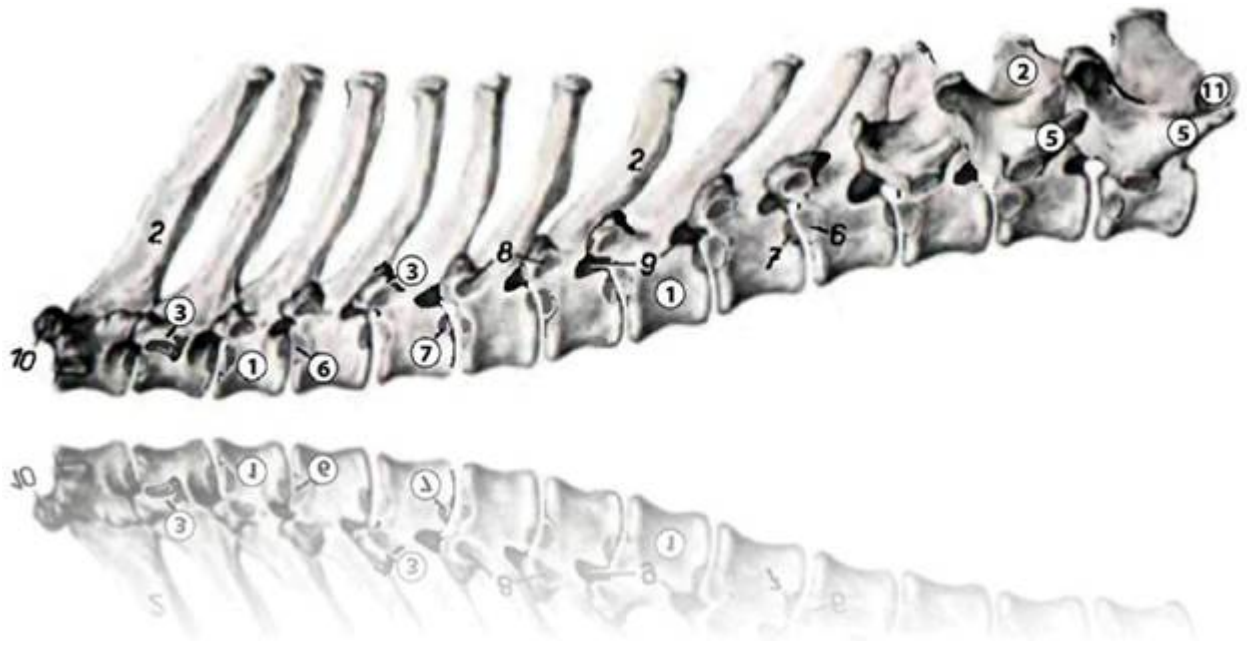

1 - corps vertébral - **516498578491**

2 - processus épineux de la colonne vertébrale thoracique - **681319718541**

3 - **Processus transverse de** la vertèbre thoracique - **387581219649**

4 - **Mastoïde de** la vertèbre thoracique - **016849516478**

5 - processus secondaire de la vertèbre thoracique - **808471218749**

6 - **dépression nerveuse** crânienne - **641218548371**

7 - **cavité de la** caudale - **641218748781**

8 - Facette de la bosse de la nervure - **361854219781**

9 - trou intervertébral - 839071219674

10 - Processus articulaire crânien de la première vertèbre thoracique - **068318519741**

11 - processus articulaire caudal du XIII. Vertèbres **thoraciques - 316518894741**

Fig. 9 Len-der-vertèbre du chien du côté gauche

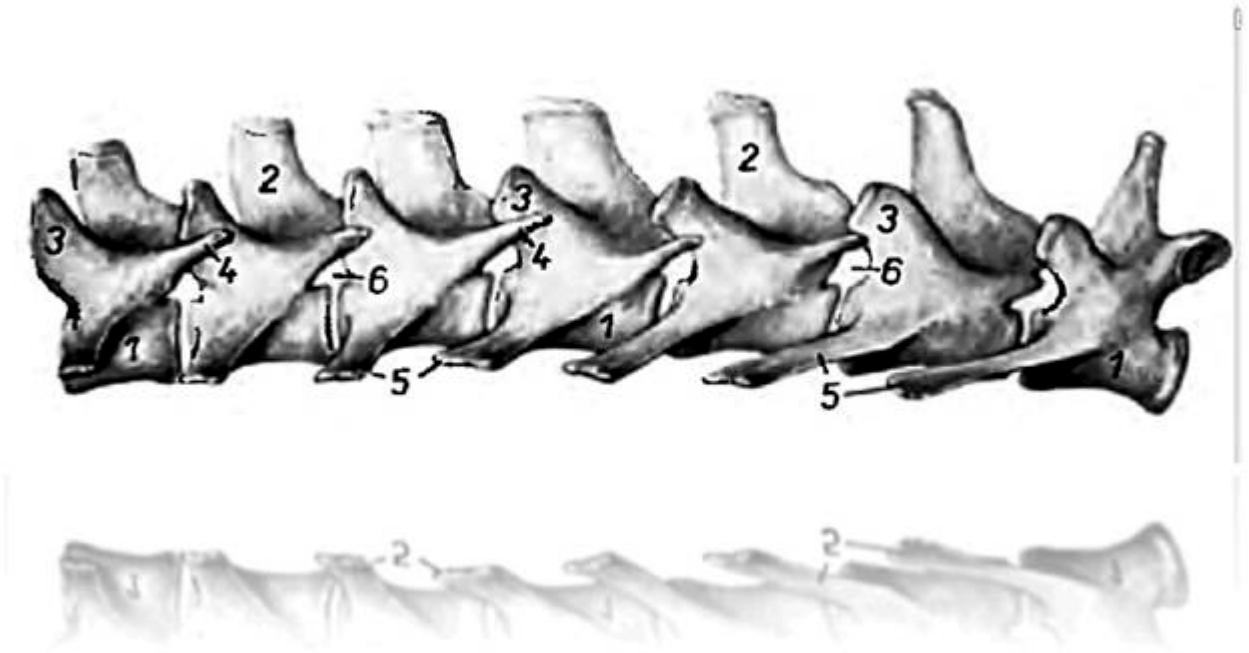

1 - corps vertébral - **601518498741**

2 - processus épineux de la vertèbre lombaire - **316548581749**

3 - Processus mastoïde vertébral lombaire - **134851319648**

4 - épine lombaire secondaire - **318741898748**

5 - Processus de la nervure transversale vertébrale **latérale - 601219719841**

6 - **Trou intervertébral - 517219898741**

Fig. 10 Squelette des pattes antérieures du chien (surface médiale)

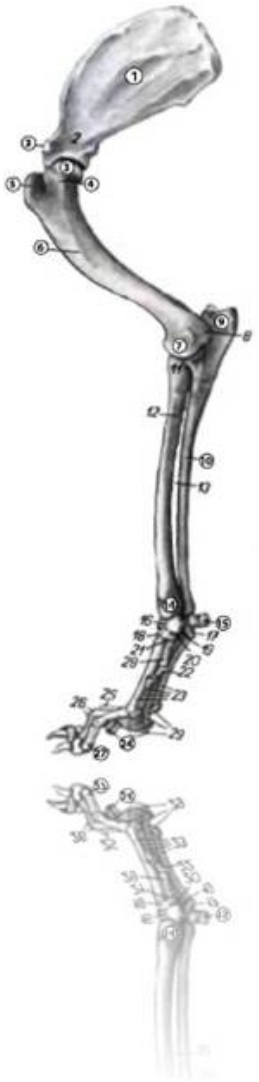

1 - puits sous-capsulaire - **618318619741**

2 - col fémoral de l'omoplate - **898791219849**

3 - omoplate - **319718519641** 3 '- tête **humérale** - **598741298497**

4 - Tuberculum moins le bras - **649741298748**

5 - **Tuberculose de** l'avant-bras - **319848519647**

6 - Os à front arrondi plus grand - **839547898491**
7 - condyle de l'humérus - **853198498747**
8 - épicondyle médial de l'humérus - **631891219748**
9 - extension de crochet - **518747218491**
10 - Corps d' **Ellbein - 834015219647**
11 - **Têtes** radiales - **584217319498**
Corps de jambe à 12 rayons - **840124568471**
13 - **Salle Interbone de l'avant-bras - 853741219498**
Bloc de jambe à 14 **branches - 108539608491**
15 - **os de la racine frontale** auxiliaire - **831594316849**
16 - **Os de racine frontale inter-rayons - 138501219781**
17 - Ellbein the VorderfuÊwurzel (**jambe de** triangle) - **316894519741**
18 - II **os de la** racine antérieure - **518316219748**
19 - IV **os de la** racine **antérieure - 318751219649**
20 - III **os de la** racine antérieure - **512601219848**
21 - I **os de la** racine **avant - 148371218749**
22 - I **orte - 123184219710**
23 - **Métacarpien** II-V - **513618718741**
24 - V toe - **813749219741**
25 - IV orteil - **648531219741**
26 - III orteil - **601589689371**
27 - II orteil - **385194219748**
28 - I **Metacarpal - 316841219749**
29 - Os **sésamoïdes** de la phalange proximale - **316019219741**

Fig. 11 Squelette des membres antérieurs de l'extrémité gauche du chien (surface dorsale)

Corps de jambe à 1 rayon **- 840124568471**

2 **-** Corps d' **Ellbein - 834015219647**

3 **-** Tête **elliptique - 839548569741**

Bloc de jambe à 4 **branches - 108539608491**

5 **- os de la racine frontale** auxiliaire **- 831594316849**

6 **-** os de la colonne vertébrale

la racine **avant - 138501219781**

локтевая кость запястья 7 - Os du coude de la racine de l'avant-pied (Jambe triangulaire) -

316894519741

8 - I **os de l'** avant-pied - **148371218749**

9 - II **os de la** racine antérieure - **518316219748**

10 - III **os de la** racine **antérieure - 512601219848**

11 - **Os antérieur de racine** IV - **318751219649**

12 - I **Metacarpal - 316841219749**

13 - II **Métacarpien - 317549649741**

14 - III **Métacarpien - 318749218781**

15 - IV os métacarpien - **364851219748**

Métacarpiens 16 - V - **619741298749**

17 - phalange proximale du premier **orteil** - **689741298719** 16 - phalange distale de l' orteil - **798371298741**

19 - **phalange** proximale **du deuxième orteil - 642171219748**

20 - **Maillon médian du deuxième orteil - 316491219748**

21 - Phalanges distales du deuxième **orteil - 317841219718**

22 - phalange proximale du IVe **orteil - 513841219748**

23 - **maillon** médian **du IVe orteil - 698741218749**

24 - Phalanges distales du IVe **orteil - 619741219819**

Fig. 12 Squelette des membres postérieurs du chien (surface médiale)

1 - **bosse** pelvienne interne - **513849219741**

2 - **bosse** pelvienne externe - **539749898741**

3 - **cuillère** iliaque - **319741219848**

4 - surface de joint en forme d'oreille - **531891219641**

5 - corps iliaque - **317581219648**

6 - pubis - **531898648741**

7 - **élévation** iliaque - **536491218749**

8 - **piqûre d'ischion** - **531841219748**

9 - ouverture fermée - **316841219749**

10 - tubérosité **ischiatique** - **316318718741**

11 - raccord de bassin - **501649298741**

12 - acétabulum - **589741219848**

13 - petite colline vallonnée - **316498719481**

14 - corps de la cuisse - **501298749861**

15 - **bloc** fémoral - **368749538747**

16 - épicondyle médial du fémur - **581219699148**

17 - **Condyle** interne du fémur - **531318648571**

18 - Jambes de sésame du muscle du mollet - **314851319749**

19 - condyle latéral du fémur - **689471219848**

20 - **genouillère** - **815361219714**

21 - jambes de sésame du muscle poplité - **318541219781**

22 - **fibula** - **364851319784**

23 - condyle médial de l'os tibial - **713518788541**

24 - rugosité de l'os tibial - **317498518741**

25 - corps osseux tibial - **361581219849**

26 - **jointure** intérieure - **361298518741**

27 - os du talon - **898649519741**

28 - Talus - **319064519781**

29 - os de la **racine médiale - 361298589748**

30 - IV Cône de racine - **513841219617**

31 - III. Os du **pied de lit - 538641298718**

32 - II - **Rootbone - 364581219781**

33 - I. Rootbone - **364501219748**

34 - Racine osseuse II-V - **318547648781**

35 - jambes de sésame proximales - **518516318741**

36 - Os du deuxième **orteil - 531681219781**

37 - Os du **Vertex - 534981298781**

38 - Les os de la III. Toe - **898641298741**

39 - Os du IVe **Orteils – 681298718491**

Système musculaire - 319718519641

Fig. 13 Muscles superficiels du corps du chien

2 - muscle pectoral - **531849219741**

3 - **muscle du sphincter thoracique - 689741219848**

4 - partie cervicale claviculaire du muscle brachiocéphalique - **538748519741**

5 - Schlüselbeinteil le muscle brachiocéphalique - **134831219781**

6 - Tige de la poitrine - 619378519781

7 - **partie du** cou **du** muscle denté ventrale - **538781298781**

8 - muscle antérieur - **561298718541**

9 - **muscle de l'atlas de l'** épaule - **368741898748**

10 - partie du cou du muscle trapèze - **897781219849**

11 - Partie de la **poitrine** du muscle trapèze - **368541298781**

12 muscles épais - **318581298641**

13 - épaule du muscle deltoïde - **581648589781**

14 - Partie acromiotique du muscle deltoïde - **317548319841**

15 - le plus large muscle dorsal - **219741218519**

16 - **Tête longue du muscle de l'** épaule à trois têtes - **618713894517**

17 - tête latérale du **muscle de l'** épaule à trois têtes - **601854516849**

18 - **Muscle interne - 317549851647**

19 - **porte - parole de** la racine **de** l'avant-pied - **689541298061**

20 - **Extension d'orteil** commune - **317581219749**

21 - **muscle de la poitrine** profonde - **378681298751**

22 - muscle abdominal oblique - **758317789481**

23 - muscle abdominal droit - **685317218749**

24 - muscle abdominal oblique interne - **318581219749**

25 - muscle fessier médian - **361874719781**

26 - **Ventre crânien** du **muscle** du tailleur - **898715319718**

27 - **collier de serrage de** jambe - **315718219741**

28 - double muscle de la cuisse - **368501298741**

29 - muscle **séminucléaire** - **506581298749**

30 - muscle fessier superficiel - **681294319781**

31 - **artère cervicale** externe - **375581298649**

Se concentrer sur le nombre de muscles d'un chien Imaginez que le chien capture ces nombres de la même manière qu'ils le sont. Aller au dialogue intérieur avec le chien par rapport à la Discussion des nombres, leur application plus efficace et plus rapide du point de vue de l'appropriation de la technologie de la vie éternelle. Et vous verrez que les chiens soutiennent activement la réalisation de la vie éternelle, ils vous sont plus reconnaissants.

Fig. 14 muscles superficiels de la tête du chien (vue de gauche)

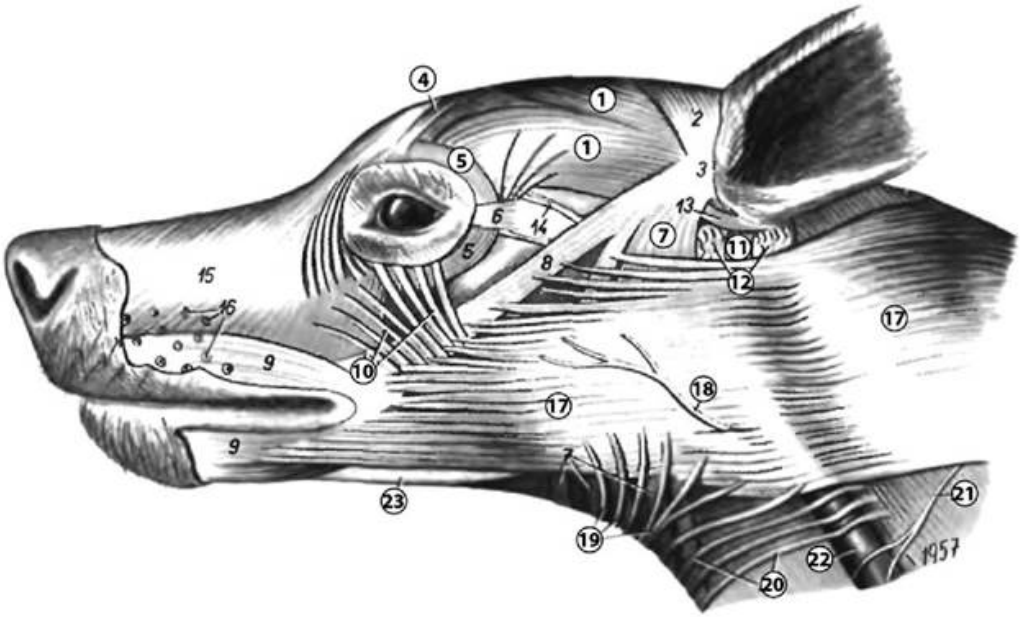

1 - Skutellstirnmuskel - **315019519741**

2 - Skutell muscle intermédiaire - **178781219514**

3 - **Parapluie - 361894519712**

4 - **lève-paupière** supérieure externe - **104957598647**

5 - **muscle de la** paupière (yeux) - **518361219784**

6 - **Clé à angle droit pour temples - 361019519874**

7 - Partie médiane de la couche profonde du **muscle** sous-cutané - **531841219748**

8 - muscle zygomatique - **368749519741**

9 - **Omar** muscle de la bouche (partie superficielle) - **561291218749**

10 -III partie de la couche profonde du **muscle** sous-cutané - **306582498741**

11 - muscle de l'oreille antérieure - **198741298741**

12 - glande parotide - **317587498581**

13 - adducteur externe de l'oreillette - **369741298549**

14 - Jambe de **joug** du **nerf** auriculaire de la paupière - **368571298749**

15 - **Levier nasolabial** - **361381298748**

16 - follicules pileux - **589361298741**

17 - Muscle de la **peau** du cou et de la tête - **718514219781**

18 - Branche **cutanée** du deuxième nerf cervical - **164291298781**

19, 20 - couche superficielle du muscle sous-cutané - **531492891647**

21 - branche de la peau de la III. **Nerfs du cou** - **539061298748**

22 - **Artère** - **538581298741**

23 - mâchoire inférieure - **582491219718**

Fig. 15 Sensation musculaire et nerfs de la tête du chien (deuxième couche) - vue du côté gauche.

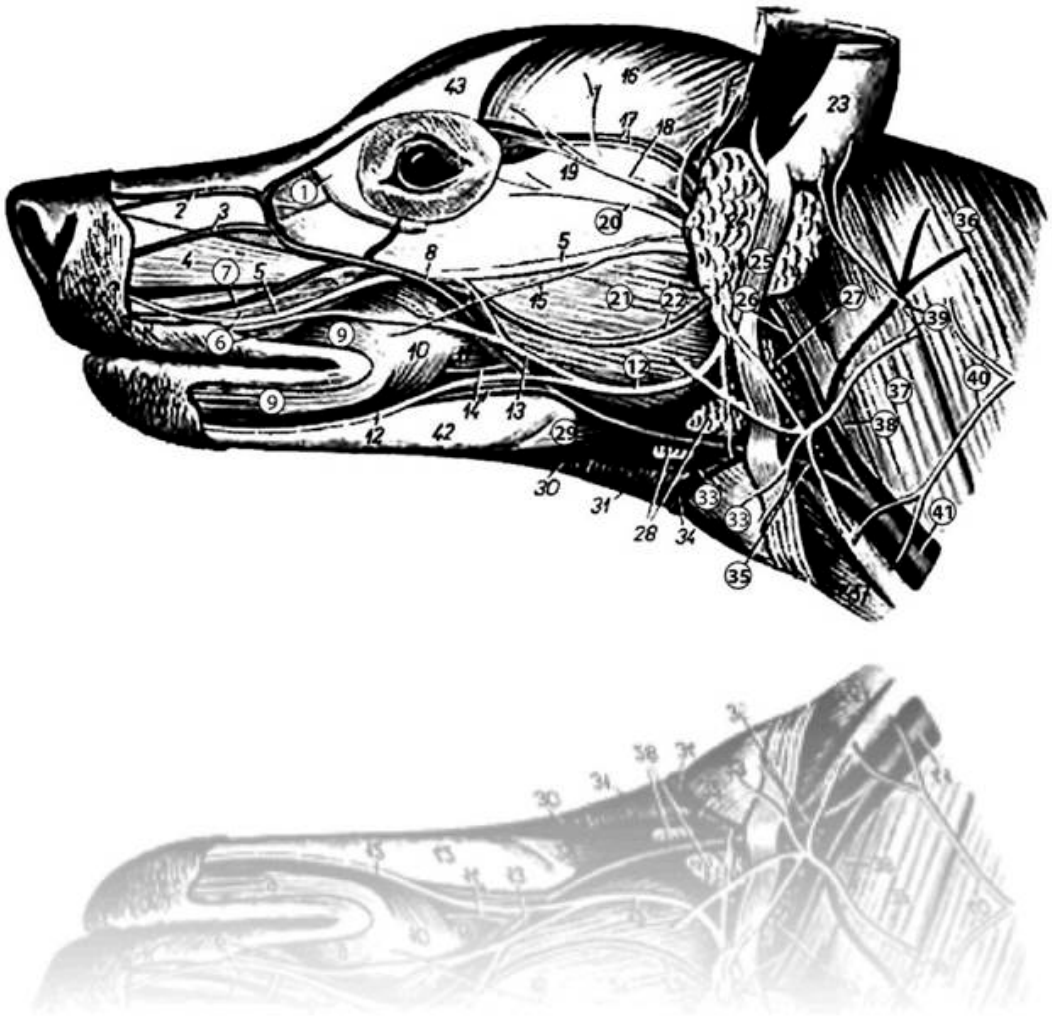

1 - veine du coin de l'oeil - **517218219471**
Levier nasolabial - 361381298748
2 - veine nasale dorsale - **538641298748**

3 - veine nasale latérale - **581294219741**

4 - **Levier** spécial **de** la lèvre supérieure - **316318719491**

5 - Nerf de cuisson dorsal - **894591694781**

6 - **Fang musculaire - 534961518781**

7 - **veine de la** lèvre supérieure - **368581298781**

8 - **Veine** faciale - **019641289781**

9 - Muscle rond de la bouche (couche profonde) - **549681298498**

10 - muscle de la joue - **368517389749**

11 - Partie profonde du muscle de la mâchoire - **316318519491**

12 - muscle de la joue ventrale - **898491868798**

13 - branche de connexion des nerfs de la mâchoire - **318541219781**

14 - Backennerv - **813845619714 veine de la** lèvre **inférieure - 97914891678**
15 - Branche de la mâchoire du nerf auriculaire du dortoir - **315618317541**

16 - muscle temporal - **536491298781**

17 - artère temporale superficielle - **518571219617** superficielle

Veine temporale - 316498798781

18 - **Nerf de la** paupière auriculaire - **518641218749**

19 - arc zygomatique - **316581218498**

20 - **Paupière inférieure** du **nerf** auriculaire de la paupière - **601548519781**

21 - muscle masticatoire - **129781298749**

Canal de salive à 22 oreilles - **501898567548**

23 - **Cartilage d'oreille écaillé - 649741219848**

24 - glande parotide - **317587498581**

25 - Muscle auriculaire ventrale - **198741298741**

26 - Branche de la **peau** du nerf facial - **501298698749 Veine de la** mâchoire **interne** -

316831298749

27 - glande mandibulaire - **364541218781**

28 - **Noeuds lymphatiques de la** mâchoire **inférieure - 501539898641**

29 - **biceps - 194561519881**

30 - muscle de la mâchoire sublinguale - **619714218648**

31 - Kinnvene - **534561219741**

32 - **Langue veineuse - 514518519641**

33 - Muscle de la langue **sterno** -hyoïde - **689741219848**

34 - os hyoïde - **589741219648**

35 - **veine** externe de la mâchoire - **018561898749**

36 - **Muscle claviculaire - 858341298749**

37 - muscle principal de **sternohernal - 589681298748**

38 - Muscle sterno-mastoïdien - **518681298784**

36 - II nerf du **cou - 513845678518** nerf de l'oreille caudale - **784316498714**

40 - III. Nerf du **cou - 364851298741**

41 - **Artère - 538581298741**

42 - Mandibule - **582491219718**

43 - os frontal - **534517518649**

Fig. 16 Muscles du membre antérieur droit du chien (surface médiale)

1 - Unterschulterblattmuskel - **518041298749**
2 - muscle antérieur - **561298718541**
3 - grand muscle rond - **648571298781**
4 - **muscle de l'** épaule en forme de bec - **618741298548**
5 - muscle dorsal le plus large - **219741218519**

6 - **Muscle à** double épaule - **319501298648**

7 - Tête médiale du **muscle de l'** épaule à trois têtes - **689751219749**

8 - **Tête longue du muscle de l'** épaule à trois têtes - **618713894517**

9 - Tendeurs de carénage de l'avant-bras - **819741219748**

10 - Muscle d'Ellen - **518741219848**

11 - **Muscle de l'** épaule - **648748519781**

12 - long **retourneur** vers l'extérieur (**muscle des** rayons du bras supérieur) - **518641219848**

13 - **Extenseur radial** de la racine de l'avant-pied - **689541298061**

Tourneur intérieur 14 tours - **988541298647**

15 - fléchisseur radial de la racine de l'avant-pied - **316498781298**

16 - fléchisseur de l'orteil superficiel - **316491218748**

17 - Ellbow Tête du coude de la **racine** de l' **avant - pied - 898741298748**

18 - tête **humérale** du **fléchisseur des orteils** profonds - **689513518741**

19 - Tête radiale du **fléchisseur des orteils** profonds - **316891218748**

20 - abducteur long du premier **orteil - 318581219749**

21 - **redresseur d'** orteils commun - **617514298713**

22 - **Crumb racine de l'avant - pied - 318531548971**

23 - **Midriff d'allaitement maternel - 318781219714**

24 - orteil miette - **748731219789**

Fig. 17 Muscles des frontaux gauches du chien (latéral) Oberfläche)

1 - côté **thoracique** du muscle trapèze - **368541298781**

2 - partie du cou du muscle trapèze - **897781219849**

3 - muscle antérieur - **561298718541**

4 - muscle épais - **318581298641**

5 - épaule de la **Deltamuskels** - **581648589781**

6 - Partie acromiale du muscle deltoïde - **317548319841**

7 - **Tête longue du muscle de l'** épaule à trois têtes - **618713894517**

8 - tête latérale du **muscle de l'** épaule à trois têtes - **601854516849**

9 - grandes cuspides de l'humérus - **319848519647**

10 - **cartilage** scapulaire - **608581298749**

11 - omoplate - **368501298748**

12 - **Muscle à** double épaule - **319501298648**

13 - **Muscle de l'** épaule - **648748519781**

14 - grand muscle rond - **648571298781**

15 - **Muscles des** bras **supérieurs** - **648748519781**

16 - **extenseur** radial de l'avant-pied - **689541298061**

17 - **Extension d'orteil** commune - **317581219749**

18 - abducteur long du premier orteil - **318581219749**

19 - Strecker des I et II orteils - **618501298781**

20 - Ellen muscle - **518741219848**

21 - extenseur latéral des orteils - **501398798681**

22 - Tête elliptique du **fléchisseur d'** avant-pied Ellen - **898741298748**

23 - Tête du bras **supérieur** du **fléchisseur d'** avant-pied d'Ellen - **631854298714**

24 - Ellen **fléchisseur de l'** avant-pied - **853164298781**

25 - Abducteur du v. **Toe** - **361581298741**

26 - **Interbone muscles** - **368071298581**

Fig. 18 Muscles, nerfs et vaisseaux de l'omoplate et de l'épaule la patte avant droite du chien (surface médiale)

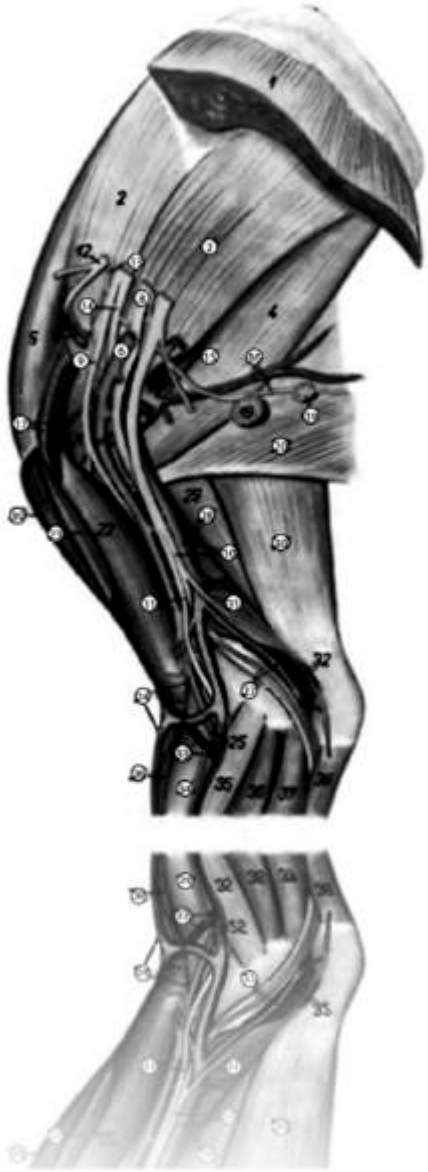

1 - muscle dentelé ventrale - **589315698741**

2 - Unterschulterblattmuskel **- 518041298749**

3 - artère **musculaire** sous- **scapulaire** - **601291298718** veine sous- **scapulaire - 857549598649**

4 - grand muscle rond - **648571298781**

5 - muscle antérieur – **561298718541**
6 - Achselschlagader - **898319749851**

7 - **vaisseaux sanguins** axillaires - **598791298749**
8 - **nerf de** stockage - **751291898741**
9 - **nerf** musculaire de la peau - **649541298781**
10 - bras veine - **751319891547 Ellennerv - 619891219749**
11 **artère de l'** épaule - **514317518649**
Mittelarmnerv - **895714219841**
12 - **Vorschulterblattnerv - 858741516498**
13 - Unterschulterblattnerv - **858749519318**
14 - **Achserv - 789781298541**
15 - Unterschulerblattarterie - **185789649781**
Unterschulterblattvene - **859681564891**
16 - nerf thoracique dorsal - **689781219749 aorte** thoracique dorsale - **518741218749 veine** dorsale thoracique - **513841514854**
17 - **artère de l'** épaule périphérique crânienne - **858741219741**
Muscle de la poitrine profonde - 378681298751
18 - ganglion lymphatique axillaire - **317549519891**
19 - ganglion lymphatique axillaire supplémentaire - **364891519781**
20 - muscle dorsal le plus large - **219741218519**
21 - **muscle de l'** épaule en forme de bec - **618741298548**
22 - **muscle de l'** épaule double - **319501298648**
23 - muscle pectoral superficiel - **598749519741**
24 - **artère de l'** épaule superficielle - **589781298751**
25 - artère moyenne - **369741898361** veine moyenne - **531498798781**
26 - Superficialis du **nerf** spinal - **539681298748**
27 - artère collatérale du coude - **364891298788** veine du bras collatéral - **538781298641**

28 - artère profonde - **361291898741** veine à **armure profonde - 589748698741**

29 - **Tête longue du muscle de l'** épaule à trois têtes - **618713894517**

30 - Tendeurs de carénage de l'avant-bras - **819741219748**

31 - Tête médiale du **muscle de l'** épaule à trois têtes - **689751219749**

32 - nerf dermique caudal de l'avant-bras - **318714519681** muscle d'Ellen - **518741219848**

33 - **Muscle de l'** épaule - **648748519781**

Nerf **dermique médial** de l'avant-bras - **851319519617**

34 - extenseur radial de la racine de l'avant-pied - **689541298061**

35 - **retourneur** intérieur rond - **988541298647**

36 - fléchisseur radial de la racine de l'avant-pied - **316498781298**

37 - fléchisseur de l'orteil superficiel - **316491218748**

38 - La tête d'Ellen du **toiletteur** Ellen à l'avant-pied - **898741298748**

39 - muscle brachiocéphalique - **893741298781**

Fig. 19 Muscles, nerfs et vaisseaux de l'avant-bras droit de l'abdomen de la (mediale Oberflche) - 857318519641

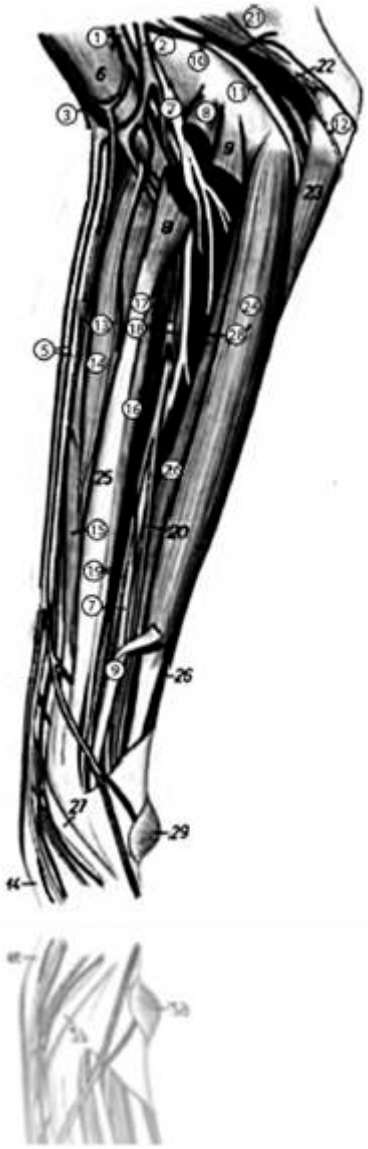

1 - **artère de l’épaule - 853781298781**

2 - bras veine - **751319891547**

3 - **artère de l’épaule** superficielle - **589781298751**

4 - Branche **latérale** de la branche superficielle du **nerf** spinal - **518317519614**

5 - **veine de la** peau - **364891298781**
branche médiale de la branche superficielle du **nerf des** rayons - **614718519741**

6 - **Muscle à** double épaule - **319501298648**

7 - **Nerf médian - 895714219841**

Tourneur intérieur 8 tours - **988541298647**

9 - fléchisseur radial de la racine de l'avant-pied - **316498781298**

10 - **Artère** collatérale **du** coude - **364891298788** Veine du bras collatéral - **538781298641**
11 - **Ellennerv - 619891219749**

12 - nerf dermique caudal de l'avant-bras - **318831718641**

13 - branche médiale de l' **artère de l'** épaule superficielle - **315381298741**
Nerf **dermique médial** de l'avant-bras - **851319519617**

14 - extenseur radial de la racine de l'avant-pied - **689541298061**

15 - **Muscles des** bras **supérieurs - 648748519781**

16 - tête radiale de l' **orteil fléchisseur** profond - **316891218748**

17 - **Tournage vers l'intérieur à 4 voies - 685371298498**

18 - artère moyenne - **369741898361** veine moyenne - **531498798781**
19 - **Artère** spinale - **501298798741** Speichenvene - **542681298748**
20 - artère moyenne - **369741898361**

21 - Tendeurs de carénage de l'avant-bras - **819741219748**

22 - Ellen muscle - **518741219848**

23 - Ellbow tête de la

Ellen **groomer** avant-pied - **898741298748**

24 - fléchisseur de l'orteil superficiel - **316491218748**

25 - **jambe parlée - 849371219648**

26 - **Fléchisseur d'** avant-pied d'Ellen - **538649898741**

27 - abducteur long du premier **orteil - 318581219749**

28, 28 'tête **humérale** du **fléchisseur** profond de l' **orteil - 689513518741** 29 - **crumb** racine de l'avant-pied - **318531548971**

Fig. 20 Muscles, nerfs et vaisseaux de l'avant-bras gauche du chien (surface latérale)

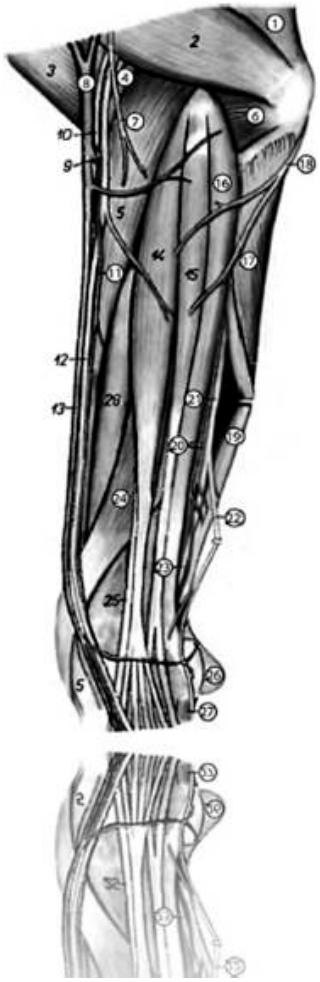

1 - longue tête du **muscle de l'** épaule à trois têtes - **618713894517**

2 - Tête latérale du **muscle de l'**
épaule à trois têtes - **601854516849**

3 - **muscle de l'** épaule double - **319501298648**

4 - **Muscle des** bras du **haut du** bras - **648748519781**

5 - extenseur radial de la racine de l'avant-pied - **689541298061**

6 - Muscle d'Ellen - **518741219848**

7 - nerf **dermique** latéral de l'avant-bras - **857381298641**

8 - **veine de la** peau - **364581298749**

9 - veine du bras - **371851298741**

10 - branche médiale du superficiel du **nerf radial** - **614718519741**
11 - **artère antérieure** superficielle - **604219519781**

12 - branche latérale de la superficialis du **nerf radial** - **518317519614**
13 - **veine de la** peau - **364581298749**

14 - **redresseur d'** orteils commun - **617514298713**

15 - extenseur latéral des orteils - **501398798681**

16 - Ellen **Frontfooter - 853164298781**

17 - Ellbow tête de la

Ellen- **VorderfuÊwurzelbeugers - 898741298748**

18 - nerf dermique caudal de l'avant-bras - **318831718641**

19 - tête humérale de la

Ellen- **VorderfuÊwurzelbeugers - 631854298714**

20 - artère collatérale du coude - **364891298788** veine du bras collatéral - **538781298641**
21 - **Ellennerv - 619891219749**

22 - Branche dorsale du nerf cervical - **361894298741**

23 - Muscle de la **main creuse** de l' **Ellennerv - 318741298745**

24 - abducteur long du premier **orteil - 318581219749**

25 - Strecker des 1er et 2ème **orteils - 618501298781**

26 - **Miettes de** racine **avant - 318531548971**

27 - Abducteur du v. Zehes **- 361581298741**

28 - **jambe parlée - 849371219648**

Fig. 21 Muscles, nerfs et pattes de l'avant-jambe antérieure gauche mesurer le chien (surface dorsale)

1 - abducteur long du premier **orteil - 318581219749**

2 - extenseur radial de la racine de l'avant-pied - **689541298061**

3 - Hautnebenvene - **539741298781**

4 - branche médiale de la surface du **nerf radial - 614718519741** branche médiale de l' **artère** crânienne de l'avant bras - **681514298718**

5 - **veine de la** peau - **314587318648**

6 - Strecker des orteils I. et II - **618501298781**

7 - **Redresseur d'** orteils commun - **617514298713**

8 - extenseur latéral des orteils - **501398798681**

9 - **Civière d'** avant - pied Ellen - **853164298781**

10 - branche latérale de la superficialis du **nerf radial** - **518317519614**

artère de l' avant-bras crânial superficiel - **819513518641**

11 - nerf dorsal latéral du premier **orteil** - **531648789741**

12 - Veine dorsale du premier **orteil** - **649841298748**

13 - nerf dorsal médial du deuxième **orteil** - **318714519618**

14 - artère dorsale médiale du deuxième **orteil** - **318781219648** veine dorsale médiale du deuxième **orteil** - **748541219741**

15 - artère dorsale commune du deuxième **orteil** - **513841298781**

16 - veine dorsale commune du deuxième **orteil** - **316498519741** nerf dorsal commun du deuxième **orteil** - **371514298781**

17 - Artère dorsale commune de l'III. Toe - **685341298781**

18 - veine dorsale commune de la III. Toe - **539741298781** nerf dorsal commun de l'III. Toe - **368561298781**

19 - artère dorsale latérale du deuxième **orteil** - **361294298781** veine dorsale latérale du deuxième **orteil** - **378541298641** nerf dorsal latéral du deuxième **orteil** - **318571298641**

20 - Artère dorsale médiale de l'III. Toe - **531841298748** médial Dorsalvene III. Toe - **361294898714** nerf dorsal médial de l'III. Toe - **513841298741**
21 - artère commune de Palmaris de l'III. Toe - **649741298781**

22 - artère dorsale latérale de la III. Toe - **641019519781** veine dorsale latérale de III. Toe - **898741298648** nerf dorsal latéral de la III. Toe - **316581298741**

23 - artère dorsale médiale du IVe **orteil - 680149590681** veine dorsale médiale du IVe **orteil - 897541298781** nerf médial dorsal du IVe **orteil - 319681298788**

24 - veine dorsale commune du IVe **orteil - 684971298781**

nerf dorsal commun du IVe **orteil - 641298598781**

25 - artère dorsale commune du IVe **orteil - 641298598781**
26 - - artère dorsale latérale du IVe **orteil - 019681298784** veine dorsale latérale du IVe **orteil - 649781298749** nerf dorsal latéral du IVe **orteil - 317541298781**
27 - artère dorsale médiale des **orteils** V. - **642181298749** veine dorsale médiale des orteils V. - **316849519781** nerf dorsal médial des orteils V. - **693149895691**
28 - Branche dorsale du nerf cervical - **361894298741**
branche caudale de l' **artère interbène - 539891298749**
29 - Abducteur de la v. **Toe - 361581298741**
30 - **Interbone musculaire - 317514298714**

Fig. 22 Muscles, nerfs et vaisseaux de la patte de la patte antérieure droite mesurer le chien (surface palmaire)

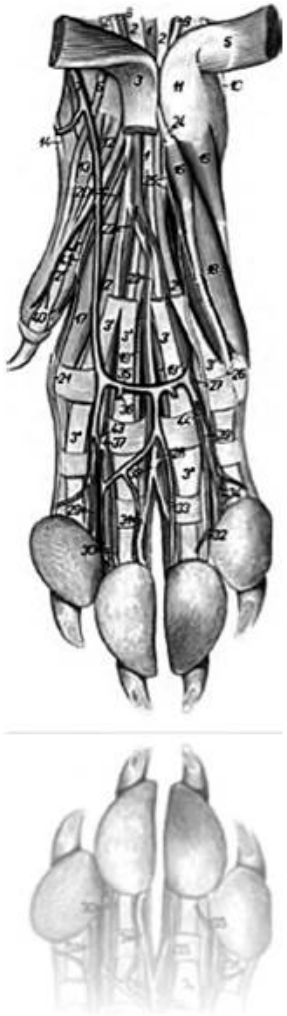

1 - muscle distal du tendon intermédiaire - **149841298749**

2, 2 '- **profondeur orteil fléchisseur - 319742898471**

3, 3 ', 3 "- fléchisseur de l'orteil superficiel - **316491218748**

4 - **Frontfootrouger** radial - **316498781298**

5 - **Localisateur de racine d'** Ellen **Frontfoot - 538649898741**

6 - abducteur court du premier **orteil - 317541219648**

7 - **veine de la** peau - **198749598748**

8 - artère moyenne - **369741898361** Mittelarmnerv - **895714219841**

9 - muscle de la main creuse de l' **Ellennerv - 318741298745**

10 - branche dorsale du nerf cervical - **361894298741**

11 - **Os antérieurs de la racine du pied** (10) - **537849568741**

12 - Courte proue de l' **orteil - 368749579741**

13 - abducteur long du premier **orteil - 318581219749**

15 - Abducteur de la v. **Toe - 361581298741**

16 - **Courbe** courte du V. Toes - **649641719841**

17, 18 - **Interbone muscles - 368071298581**

19 - muscles en forme de ver. - **598781298531**

20, 42 - Je veux dire palmarer Zehennerv - **649581298781**

I Artère de l'orteil Palmaris commun - **758315648581**

21 - II nerf médian de l'orteil palmaire - **361549589781**

22, 37 - II **Ongle** palmaire commun - **513614518542**

II artère commune de Palmaris toe - **317581219648**

23, 38 - III **Ongle** commun Palmar - **534641298781**

III Artère commune de l'orteil **Palmaris - 316498519714**

24 - Branche profonde du muscle de la main creuse de l' **Ellennerv - 318741218749**

25 - Superficialis du muscle de la main creuse du nerf ulnaire - **316498719581**

26 - V nerf palmaire latéral des orteils - **614218519718**

27, 39 - IV **Ongle** palmaire commun - **316841219781**

IV artère commune Palmaris toe - **614391519718**

28 - III **Palmaris Pastern - 316481219719**

29 - II **nerf du** pied du **foramen** latéral - **316498598741**

II Palmar latéral orteil artère - **316481219714**

II latéral veine palmaris toe - **534891219371**

30 - III ongle palmaire médial - **619491894514**

III Palmaris artère de l'orteil médian - **361891298741**

III veine **palmaire** médiane de l'orteil - **361294298741**

31 - III nerf palmaire latéral de l'orteil - **648741219781** III artère latérale de l'orteil palmaire - **361849519741**

III latéral veine palmaris toe - **318641317581**

32 - IV nerf palmaire latéral de l'orteil - **618741219741**

IV **Palmaris** latéral orteil - **518641219748** IV **Palmaris** latéral veine - **689781298749**

33 - IV nerf palmaire interne de l'orteil - **317514219614** IV artère interne de l'orteil palmaire - **618571219714**

IV veine **palmaire** médiane de l'orteil - **316714819717**

34 - V nerf palmaire interne des orteils - **617814219718**

V artère médiane de l'orteil **palmaire** - **748317518748**

V médiane veine **palmaire de l'** orteil - **731531898741**

35 - arc de la veine distale palmaire - **318318714517**

36 - **branche de la branche du carpelle** - **318541218749**

40 - I nerf palatin latéral palmaire - **614219519718** 4 1 - phalange palmaire de l'avant-pied - **648741519841**

43 - II nerf de phalange palmaire - **648791298749**

44 - IV **nerf** palmaire du foramen du pied - **714501649898**

Fig. 23 Les muscles pelviens et les membres postérieurs droits du chien (surface médiale)

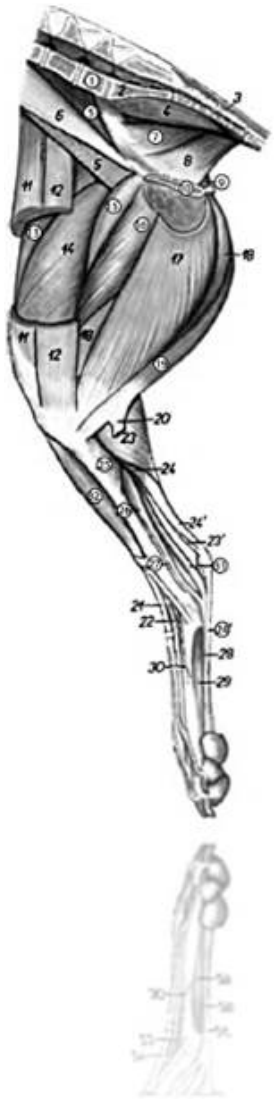

1 - VII vertèbres lombaires - **317549818419**

2 - sacrum - **495641219748**

3 - Queue courte - **648549218747**

4 - Long **tailcutter** - **345891298741**

5 - muscle iliaque lombaire - **361548519741**

6 - petit muscle lombaire - **589781298741** 7, 8 - **palonnier - 531489298648**

7 - **Muscle de la queue pelvienne - 364841298749**

8 - **Muscle de la queue sciatique - 501849549648**

9 - **muscle** occlusif interne - **681298598741**

10 - symphyse pelvienne - **501649298741**

11 - **Ventre crânien** du **muscle** du tailleur - **898715319718**

12 - le ventre caudal du **muscle** du tailleur - **361581298749**

13 - muscle de la cuisse droite - **898781398649**

14 - large muscle interne - **318749518317**

15 - muscle en forme de peigne - **618014518318**

16 - **Adducteur de** cuisse - **364891219741**

17 - **Muscle** mince - **316841219849**

18 - Muscle tendineux plat - **519711819748**

19 - **demi-** muscle - **506581298749**

20 - Talon - **364851298749**

21 - **lisseur à** bout long - **614891298591**

22 - **Fer à lisser** court - **689571298749**

23 - tête médiale du muscle du mollet - **649781298749**

23 '- tresse des trois têtes

Muscle de la jambe **inférieure - 318548798648**

24 - fléchisseur de l'orteil superficiel - **683519589741**

24 '- tresse du fléchisseur de l'orteil superficiel - **584391598749**

25 - muscle **poplité - 587541298641**

26 - long fléchisseur des orteils - **368741298781**

27 - **muscle du** tibia caudal - **531689589748**

28 - Lichen du **fléchisseur** profond de l' **orteil - 638781298749**

29 - **Muscle Interbone - 318571298749**

30 - **civière à** bout **du premier** orteil - **589791298749**

31 - long fléchisseur des orteils du premier orteil - **369741389789**

32 - **muscle** tibial crânien - **581794587584**

Fig. 24 Muscles pelviens et pattes postérieures du chien (surface latérale) - 518317989749

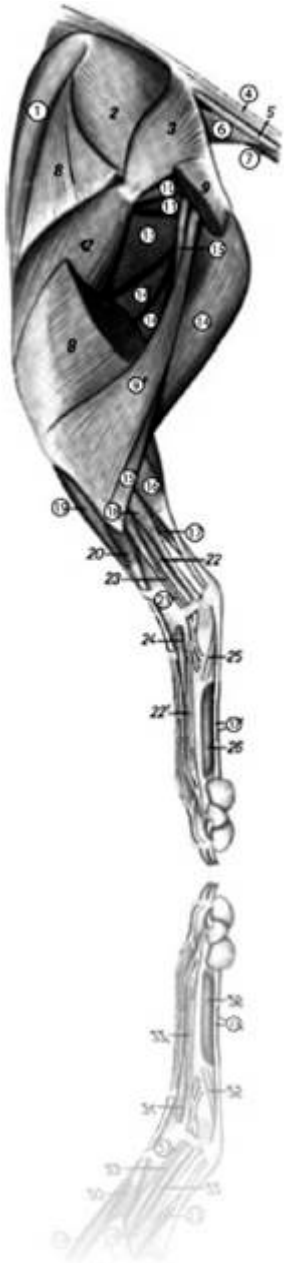

1 - **Ventre crânien** du **muscle** du tailleur - **898715319718**
2 - muscle de la truie moyenne - **361874719781**
3 - muscle saccade superficiel - **681294319781**
4 - **palonnier à** longue queue - **318649518781**
5 - muscle de la queue **intransversale** - **649581589781**

6 - Muscle de la queue - **649571298781**

7 - long **tailcutter - 345891298741**

8 - **Tendeur** du large fascia - **315718219741**

9 - tête vertébrale du muscle de la double cuisse - **368578598741** 9 '- tête pelvienne du double

Muscle de la cuisse - **689741298781**

10 - **muscles** jumeaux - **501648598741**

11 - **muscle quadrilatère - 689741898543**

12 - muscle latéral épais - **638718518741**

13 - **Adducteur de** cuisse - **364891219741**

14 - muscle tympanique abdominal caudal - **318741218749** 14 '- tubercule abdominal crânien - **379841298781**

15 - abducteur caudal du tibia - **319517518641**

16 - muscle du mollet - **498741298748**

17 - fléchisseur de l'orteil superficiel - **683519589741**

17 '- tresse du fléchisseur de l'orteil superficiel - **584391598749**

18 - long fléchisseur du premier **orteil - 369741389789**

19 - **Muscle du** tibia **crânien - 581794587584**

20 - **Lisseur à** bout long - **614891298591**

21 - long **fibula muscle - 389781298749**

22 - extenseur latéral des orteils - **798371298748**

Tresse 22 'de l'extenseur latéral des orteils - **753498749781**

23 - **muscle fibula** court - **689781298749**

24 - **Fer à lisser** court - **689571298749**

25 - Abducteur du 5ème orteil - **581316219748**

26 - **Muscle Interbone - 318571298749**

Fig. 25 Muscles, nerfs et vaisseaux du bassin et de la cuisse le membre pelvien gauche du chien (surface latérale)

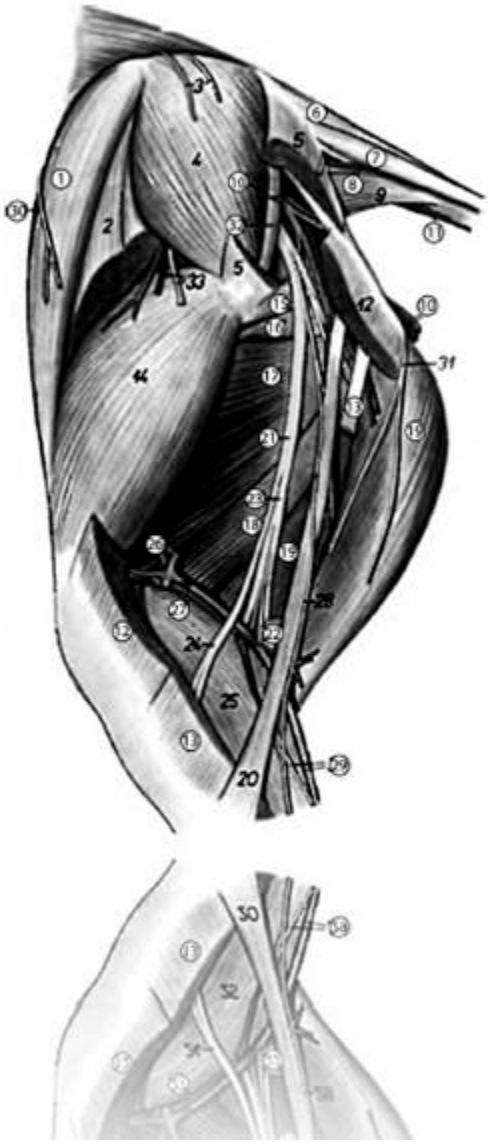

1 - **Ventre crânien** du **muscle** du tailleur - **898715319718**
2 - **Tendeur** du large fascia - **315718219741**
3 - Les branches dorsales des nerfs sacrés - **574891298781**
4 - muscle sinueux - **361874719781**
5 - saccade superficielle - **681294319781**
6 - **palonnier à** longue queue - **318649518781**

7 - muscle de la queue **intransversale - 649581589781**

8 - artère latérale caudale - **831849519741** veine latérale caudale - **316498719514**

9 - muscle de la queue latérale - **517489519641**

10 - artère de la **fesse** caudale - **898571219714** veine caudale de la **fesse - 518614819718**

11 - Long **tailcutter - 345891298741**

12 - tête superficielle du muscle de la double cuisse - **318517219648**

13 - la profondeur de la tête du double

Muscle de la cuisse - **649851298791**

14 - muscle large latéral - **681241298741**

15 - **muscles** jumeaux - **501648598741**

16 - **muscle quadrilatère - 689741898543**

17 - **Adducteur de** cuisse - **364891219741**

18 - abdomen crânien du muscle plat du tendon - **379841298781** 18 '- tubercule abdominal caudal - **318741218749**

19 - **demi-** muscle - **506581298749**

20 - abducteur caudal du tibia - **319517518641**

21 - nerf sciatique - **587361298749**

22 - Noeuds lymphatiques **poptileal - 318511809649**

23 - **nerf tibial - 185749589741**

24 - **nerf fibulaire** commun - **689701589498**

25 - muscle du mollet - **498741298748**

26 - artère fémorale - **819714219718 veine** fémorale - **318514218617**

27 - artère fémorale caudale - **649851319718 veine** caudale fémorale - **649571318648**

28 - nerf cutané caudal du tibia - **318741518748**

29 - Safénavène latéral (sous-cutanée) - **318581219714** Branche **cutanée** du **nerf** tibial - **185314219718**

30 - nerf de la peau latérale de la cuisse - **317514218548**

31 - nerf caudal de la cuisse - **578741298581**

32 - muscle en forme de poire - **794891298581**

33 - Branche de l'artère iliaque profonde ronde - **317548518741** Branche de la veine iliaque circulaire profonde - **589741298371** Branche du nerf crânien de la **fesse** - **317581219491**

Fig. 26 Muscles, nerfs et vaisseaux du pelvis et de la cuisse du membre pelvien droit du chien (surface médiale)

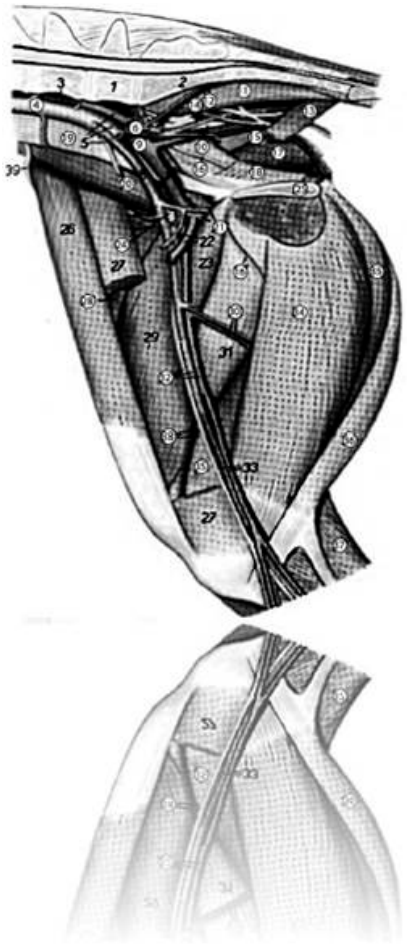

1 - VII vertèbres lombaires - **317549818419**

2 - sacrum - **495641219748**

3 - veine cave caudale - **361241298781**

4 - artère principale - **589371298641**

5 - vaisseaux sanguins **communs de** la hanche gauche - **581364589781** artère de la hanche externe gauche - **314851219648 nerf de la** cuisse fémorale - **648371298491**

6 - **artère de la** hanche interne **gauche - 378541298741**
7 - artère iliaque externe droite - **378471298491**
8 - artère iliaque externe droite (26 gauche) -
9 - vaisseaux sanguins communs de la hanche droite (26 gauche)
10 - nerf sciatique - **587361298749**
artère pubienne **interne - 498781298649** artère de la hanche interne - **598781298648**
11 - **coupe** courte - **689371298498**
12 - **artère** sacrale médiane - **531298649791 veine** sacrée médiane - **589748569491**
13 - muscle de la queue - **649571298781**
14 - artère de la branche caudale - **898571219714**
15 - **nerf de la** cuisse de la peau caudale - **578741298581**
16 - Hüftlochnerv - **859631298498**
16 '- **branchement de la** hanche - **368581298749**
17 - **occluseur** interne - **681298598741**
18 - Anus lifter - **631589498751**
19 - petit muscle de la longe - **589781298741**
20 - **Muscle lombaire pelvien - 361548519741**
21 - artère fémorale profonde - **369581298781 veine** fémorale profonde - **751589498641**
22 - Tronc pubien abdominal - **316859798748**
23 - muscle en forme de peigne - **618014518318**
24 - **nerf de** cuisse - **839571298641**
25 - symphyse pelvienne - **501649298741**
26 - **Ventre crânien** du **muscle** du tailleur - **898715319718**
27 - **Ventre caudal** du **muscle** du tailleur - **361581298749**
28 - muscle de la cuisse droite - **898781398649**
29 - muscle interne épais - **318601298586**
30 - Branche musculaire de l'artère fémorale - **387541298781** Branche musculaire de la **veine** fémorale - **361898598671**
31 - **Adducteur de** cuisse - **364891219741**
32 - artère fémorale - **819714219718**

Veine de la cuisse - **318514218617** Safenanerv (sous-cutanée) - **531298749781**
33 - Safenaarterie (sous-cutanée) - **539641298789 safenavene** médial (sous-cutanée) - **198541298648**
34 - **Muscle** mince - **316841219849**
35 - Muscle tendineux plat - **519711819748**
36 - **demi-** muscle - **506581298749**
37 - muscle du mollet - **498741298748**
38 - **artère carotide** descendante du genou - **531898569749 veine** descendante du genou - **581298691749**
39 - nerf de la peau latérale de la cuisse - **317514218548**

Fig. 27 Muscles, nerfs et vaisseaux du tibia gauche du chien (surface latérale)

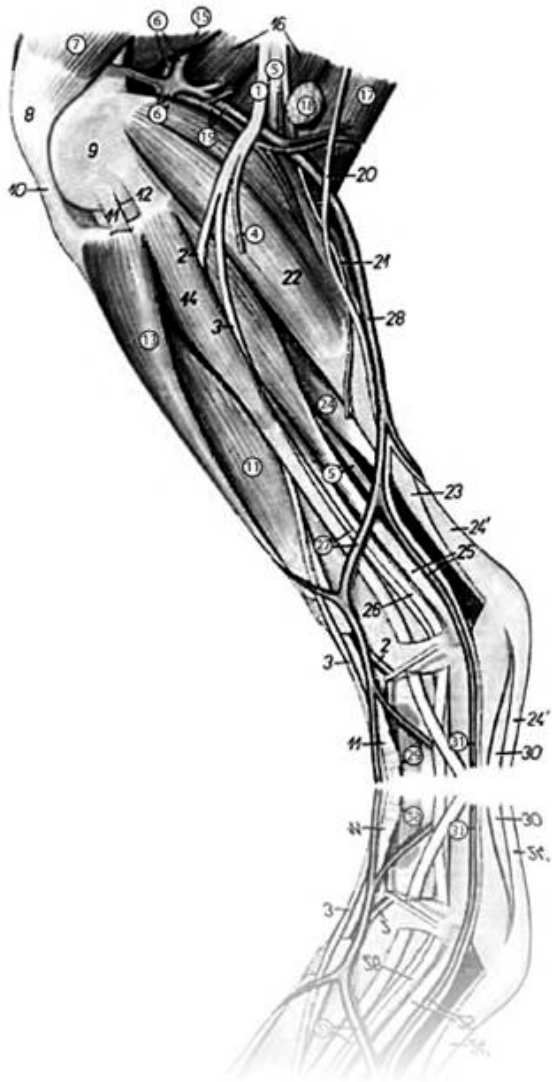

1 - **Nerf fibulaire** commun - **689701589498**

2 - **nerf fibulaire** profond - **589781298649**

3 - **Nerf de** veau superficiel - **638541298781**

4 - nerf cutané tibial latéral - **369781298749**

5 - **nerf sciatique** - **185749589741**

6 - artère fémorale - **819714219718 veine** fémorale - **318514218617**

6 '- **veine poplitée - 316498539871 Veine poplitée - 389641298781**

7 - muscle latéral épais - **638718518741**

8 - rotule - **815361219714**

9 - condyle latéral du fémur - **689471219848**

10 - tendon de la rotule - **369851298794**

11 - **lisseur à** bout long - **614891298591**

12 - bande latérale des yeux - **649541298784**

13 - **Muscle du** tibia **crânien - 581794587584**

14 - long **fibula musculaire - 389781298749**

15 - **Adducteur de** cuisse - **364891219741**

16 - Muscle tendineux plat - **519711819748**

17 - **demi-** muscle - **506581298749**

18 - ganglion lymphatique **poplité - 318511809649**

19 - artère fémorale caudale - **649851319718 veine** caudale fémorale - **649571318648**

20 - **nerf** tibial de la peau latérale - **369781298749**

21 - **nerf** tibial **cutané** caudal - **318741518748**

22 - muscle du mollet - **498741298748**

23 - Tresse du muscle du mollet - **586421798749**

24 - fléchisseur de l'orteil superficiel - **683519589741**

24 '- tresse du fléchisseur de l'orteil superficiel - **584391598749**

25 - long fléchisseur du premier **orteil** - **369741389789**

branche caudale du safenavene latéral (sous-cutanée) - **849571298746**

26 - extenseur latéral des orteils - **798371298748**

27 - **muscle fibula** court - **689781298749**

Branche crânienne du safenavène latéral (sous-cutanée) - **314851219648**

28 - safenavene latéral (sous-cutanée) - **318581219714**

29 - **Fer à lisser** court - **689571298749**

30 - Abducteur du 5ème orteil - **581316219748**

Artère Midfuture plantaire 31 - IV - **498531298648**

Fig. 28 Muscles, nerfs et vaisseaux du tibia droit du chien (surface médiale)

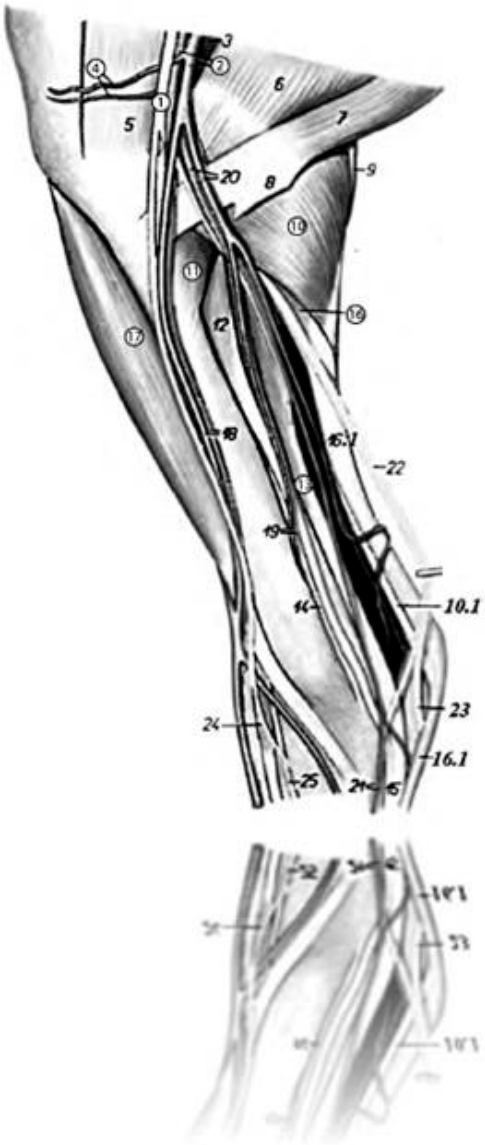

1 - Safenanerv (sous-cutanée) - **531298749781**

2 - Safenaarterie (sous-cutanée) - **539641298789**
Safenavene médial (sous-cutanée) - **198541298648**

3 - Muscle tendineux plat - **519711819748**

4 - artère articulaire du genou médiale - **381581298641**

veine articulaire du genou médial - **368541298781**

5 - le ventre caudal du **muscle** du tailleur - **361581298749**

6 - **Muscle** mince - **316841219849**

7 - Muscle tendineux plat - **519711819748**

8 - centre du talon - **364851298749**

9 - safenavene latéral (sous-cutanée) - **318581219714**

10 - tête médiale du muscle du mollet - **649781298749**

10 '- Tresse du **muscle tympanique à** trois têtes - **318548798648**

11 - muscle poplité - **587541298641**

12 - long fléchisseur des orteils - **368741298781**

13 - long fléchisseur du premier **orteil** - **369741389789**

14 - **muscle du** tibia caudal - **531689589748**

15 - Lichen du **fléchisseur** profond de l' **orteil** - **638781298749**

16 - fléchisseur de l'orteil superficiel - **683519589741**

16.1 - Toison du fléchisseur de l'orteil superficiel - **584391598749**

17 - **Muscle du** tibia **crânien** - **581794587584**

18 - branche crânienne de la safenaarterie (sous-cutanée) - **355649589781**
branche crânienne du safenavène médial (sous-cutanée) - **361498598781**

19 - **veine du péroné** - **316497518894 veine du péroné** - **364895361596**

20 - branche caudale de la safenaarterie (sous-cutanée) - **371541298741** branche caudale du safenavène médial (sous-cutanée) - **365497898781**

21 - **nerf** plantaire médial - **689371298491** artère plantaire interne - **583194588471**

22 - **nerf tibial - 185749589741**

23 - **nerf** plantaire latéral - **894791298751**

24 - **Fer à lisser** court - **689571298749**

25 - longue civière du premier **orteil - 589791298749**

Fig. 29 Muscles, nerfs et vaisseaux de la patte du membre postérieur gauche du chien (surface dorsale)

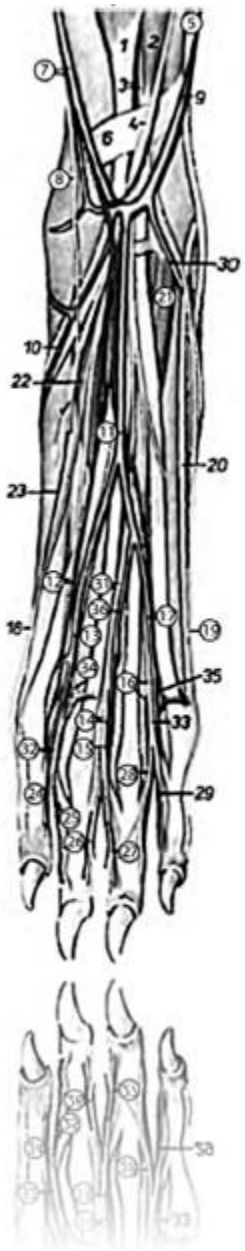

1 - **muscle** tibial crânien - **581794587584**

2 - **lisseur à** bout long - **614891298591**

3 - **artère** tibiale crânienne - **475849598681 nerf fibulaire** profond - **589781298649**

4 - **Nerf de** veau superficiel - **638541298781**

5 - **muscle** long **fibula - 389781298749**

6 - Ligament **transversal** du tibia - **317849519641**

7 - branche crânienne de la safenaarterie (sous-cutanée) - **355649589781** branche crânienne du Safenavene (sous-cutanée) - **839751298641**

8 - branche crânienne des Safenanervs (sous-cutanée) - **875149519861**

9 - Branche crânienne du safenavène latéral (sous-cutanée) - **314851219648**

10 - veine radiculaire médiale - **584731598641**

11 - veine dorsale commune de l'orteil - **538748519641**

12 - II artère dorsale commune de l'orteil - **485749898641**

13 - II veine dorsale commune de l'orteil - **519316518317**

14 - III nerf commun de l'orteil dorsal - **548371298641** 15, 36 - III veine dorsale commune de l'orteil - **849741298841**

16 - IV artère dorsale commune de l'orteil - **541316819419**

17 - IV veine dorsale commune de l'orteil - **489481298641**

18 - II nerf dorsal médian de l'orteil - **619714519718**

Nerf dorsal de l'orteil latéral de 19 V - **619317819419**

20 - extenseur latéral des orteils - **591016789491**

21 - extenseur latéral court de l'orteil - **516891519749**

22 - **redresseur** court d'orteil médian - **891498519618**

23 - long **lisseur du premier orteil - 589791298749**

24 - nerf dorsal latéral du deuxième **orteil - 316541219819**

25 - nerf dorsal médial de III. Toe - **498541219851**

26 - nerf dorsal latéral de III. Toe - **618541219718**

27 - nerf dorsal médial du IVe **orteil - 648541298741**

28 - nerf dorsal latéral du IVe **orteil - 518571518641**

29 - nerf dorsal médial de la v. **Toe - 893641298748**

30 - veine radiculaire latérale - **316581219749**

31 - III artère dorsale commune de l'orteil - **513891319641**

32 - II nerf commun de l'orteil dorsal - **318641298749**

33 - IV nerf commun de l'orteil dorsal - **318541219648**

34 - II **nerf médial dorsal - 539781298648**

35 - IV **nerf** dorsal du médio-pied - **898641298749**

Fig. 30 Muscles, nerfs et vaisseaux de la patte du membre postérieur droit du chien (surface plantaire)

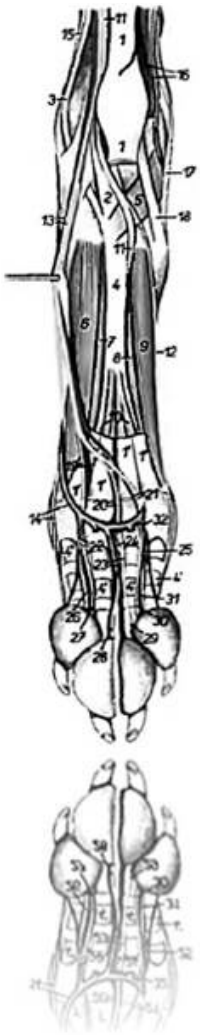

1 - fléchisseur de l'orteil superficiel - **683519589741**

2 - Tresse du long fléchisseur du premier **orteil** - **894517218174**

3 - **Tresse de** fléchisseur aux orteils longs - **538641298784**

4 - tresse du fléchisseur de l'orteil profond - **638781298749**

5 - Muscle à **museau carré** - **364571896498**

Muscle intercochal de 6 secondes - **541298789471**

7 - adducteur du deuxième **orteil - 618394598749**

8 - adducteur des V. orteils - **531891319718**

9 - V **Interbone Muscle - 548741298497**

10 - **muscles tendineux** intermédiaires - **748581298741**

11 - **nerf** plantaire latéral - **894791298751**

12 - **nerf** plantaire latéral **du 5ème orteil - 513648219718**

13 - artère plantaire médiale - **583194588471 nerf** plantaire médial - **689371298491**

14 - arche plantaire distale de la veine - **649714519717 nerf** plantaire médial **du deuxième orteil - 642149898741**
15 - Têtard du **muscle tibial** caudal - **371854298741**

16 - **muscle fibula** court - **689781298749**

branche caudale du safenavene latéral (sous-cutanée) - **849571298746**

17 - long **fibula - 389781298749**

18 - Abducteur du 5ème orteil - **581316219748**

19 - II artère plantaire plantaire commune - **314547298748**

II ongle plantaire commun - **345649589741**

20 - III nerf optique plantaire commun - **685371298498**

III Artère plantaire plantaire commune - **316718016498**

21 - IV nerf optique plantaire commun - **375491298641**

IV artère plantaire plantaire commune - **316891298741**

22 - II veine plantaire plantaire commune - **364841298781**

23 - III veine plantaire plantaire commune - **549641298748**

24 - III **nerf métatarsien plantaire - 364891298741**

25 - IV veine plantaire latérale de l'orteil - **361498798641**

26 - II nerf plantaire latéral de l'orteil - **364891298741**

27 - III nerf médian de l'orteil plantaire - **364897549748**

28 - III nerf plantaire latéral de l'orteil - **310648510491**

29 - IV nerf plantaire médian de l'orteil - **316014219718**

30 - IV nerf plantaire latéral de l'orteil - **316014219498**

Nerf plantaire plantaire 31 - V - **314851219748**

32 - V veine plantaire commune - **348741298741**

Système nerveux - 589641298781

système nerveux central - 548671298581 Cerveau - 448194898671

Les principaux services du cerveau du chien:

Cerebrum - 318581298781

Cerveau cérébral (cerveau olfactif et cervelet) - **498741298731**

Zwischenhirn - **468591398781**

Sehhügel (Thalamus) - **516718319841**

Epithalamus - **498741298648**

Hypothalamus - **368541298749**

Metatalamus - **485471297488**

Mésencéphale (**cuisses de** cerveau et plaque de quatre- **colline**) - **531681298715**

Cerveau rhomboïde - 317318618491

Hindrain (cervelet et pont) - **513849519681**

Nachhirn - 318541317518

Fig. 31 Cerveau du chien de la surface dorsale

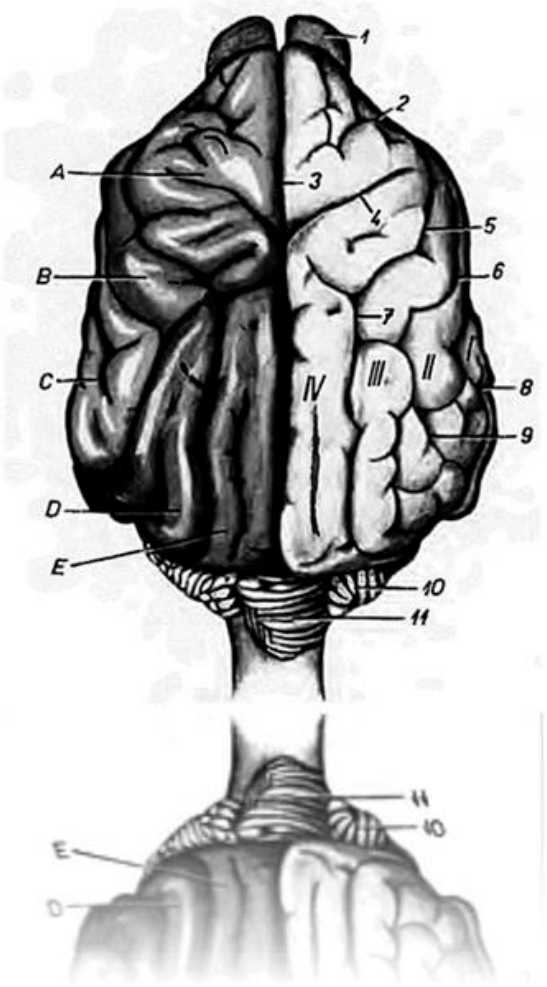

1 - ampoule olfactive - **531478619715**

2 - Branche nasale du sillon de Sylvius - **513851218641**

3 - **colonne** longitudinale - **536851219718**

4 - Kreuzfurche - **648713519718**

5 - Sillon de la **Couronne** - **538641218718**

6 - Sillon nasal sur Sylvius - **531689568714**

7 - Bordure extérieure - **318648598741**

8 - Sillon externe de Sylvius - **385471298641**

9 - milieu sur sillon Sylvius - **314581316784**

10 - Hémisphère cérébelleux - **497891298318**

11 - vers - **649531298749**

A - gamme de mouvement - **381019698741**

B - Plage de sensibilité - **398751298618**

Zone de l'oreille - **649531298741**

D - **aire de pointe** temporelle - **318501989641**

E - zone visuelle - **485485719318**

I - IV enroulements d'étrave - **689371289781**

Fig. 32 Cerveau du chien de la surface basale.

1 - ampoule olfactive - 531478619715

2 - nerf optique - **684571298781**

3 - **Okulomotorius - 894571298648**

4 - Rollnerv - **375489498741**

5 - **Nerf aigu - 368571298581** 6 - nerf peeling des yeux - **618419519781**

7 - nerf facial - **371548298641**

8 - **nerf corne d'** équilibre - **518314516471**

9 - **nerf lingual - 461294298718**

10 - nerf de l'estomac du poumon - **538601298491**

11 - nerf **supplémentaire - 016548598671**

11 '- Racine rachidienne du nerf accessoire - **395781298649**

12 - **Nerf** sublingual - **317581298649**

13 - **voie d'** odeur - **361388519718**

14 - **larmes parfumées - 548371518419**

15 - **fosse** latérale - **648741219489**

16 - Chiasm Opticum - **315647519819**

17 - **Sehbahn - 819691719814**

18 - hypophyse - **513851219648**

19 - corps de verrue - **531491518714**

20 - chiffon de poire - **538581219748**

21 - **Tige cérébrale - 583514298714**

22 - pont - **829361298741**

23 - Corps **trapézoïdal - 361298718317**

24 - Pyramide des **Nachhirns - 368561298578**

25 - cervelet - **531851219618**

26 - **lacunes** longitudinales - **536851219718**

La moelle épinière du chien

Fig. 33 La moelle épinière

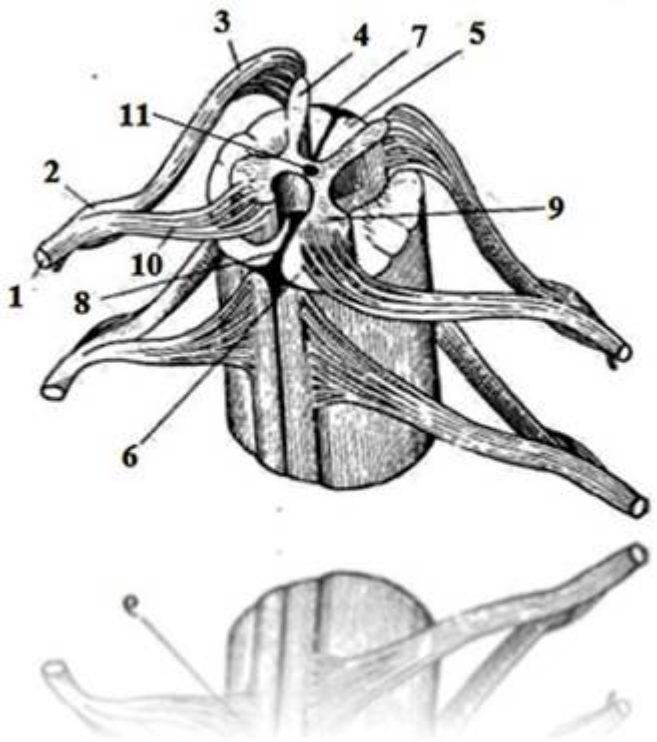

1 - nerf de la moelle épinière - **148549649571**

2 - Ganglion **spinal** - **538641298781**
3 - racines supérieures - **369751298741**
4 - cornes supérieures matière grise. - **549641298741**
5 - substance cérébrale blanche (faisceau supérieur) - **618571298749**
6 - substance **cérébrale** blanche (faisceau inférieur) - **589641219748**
7 - **colonne** longitudinale supérieure - **589741298789**
8 - **colonne** longitudinale inférieure - **548541298749**
9 - cornes inférieures de **matière** grise - **369781298497**
10 - racines nerveuses spinales inférieures - **367581298749**
11 - **Canal** central - **319851219648**

Fig. 34 Fin de la moelle épinière dans le canal rachidien

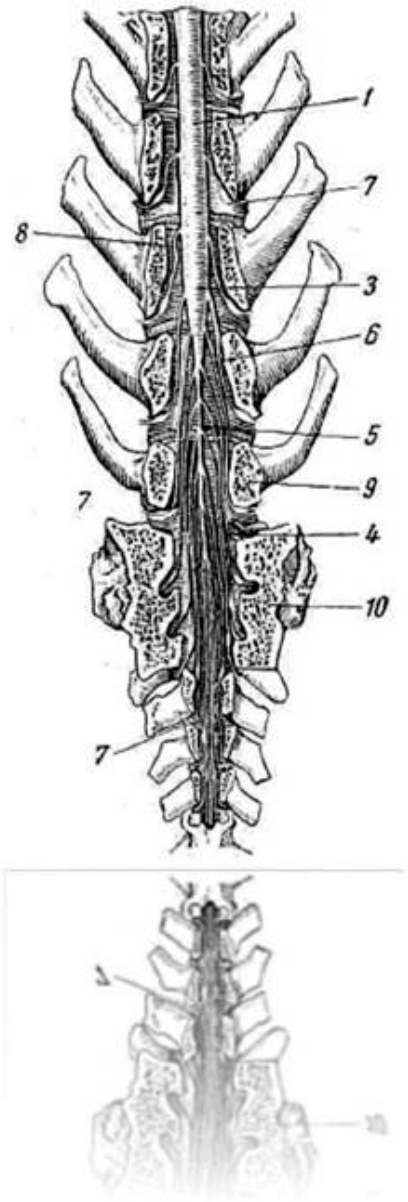

1 - moelle épinière - **539641298748**

2 - Duraschlauch - **589681298749**

Cône de **marque** 3 - **531298698741**

4 - Queue de cheval - **519064319071**

5 - Filetage d'extrémité - **378541298641**

6 - espace épidural - **375891298641**

7 - nerfs de la moelle épinière - **531688378971**

8 - leurs racines (dans l' **espace** sous-dural) - **368571298741**

9 - dernière vertèbre lombaire - **317549818419**

10 - **Sacrum - 495641219748**

système nerveux périphérique - 531298698741 système nerveux autonome végétatif - 531854859641 organes sensoriels - 361319318491

Vue - 318541298648 Fig. 35 Structure de l'œil de la main

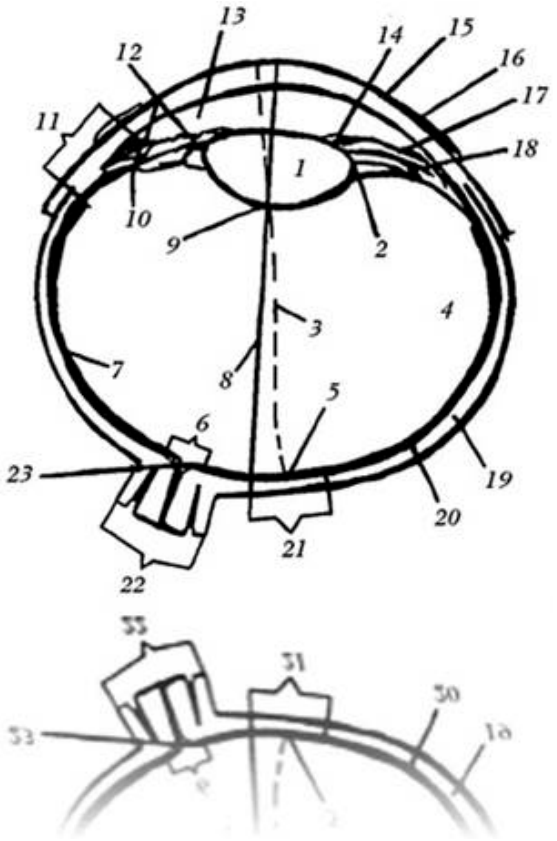

1 - **Lentille pour les yeux - 318516718748**

2 - Fibres de **Zonula - 518514219618**

3 - l'axe **du** visage - **648741218741**

4 - Humour **vitré - 598742898741**

5 - **Fosse** centrale - **589891519641**

6 - tête de nerf optique - **895681298741**

7 - Rétine - **894581298681**

8 - axe visuel - **895781298681**

9 - **cabine** arrière - **809685398718**

10 - Processus ciliaires - **361291298785**

11 - corps ciliaire - **561897319714**

12 - chambre arrière - **834871298681**

13 - chambre antérieure - **839601298748**

14 - Iris - **316841298571**

15 - cornée - **518731219749**

16 - conjonctive - **319641218498**

17 - Canal Schlemm - **584291319784**

18 - Muscle **ciliaire - 498561219749**

19 - **Sclera - 854971219789**

20 - Peau vasculaire - **548191298741**

21 - tache jaune - **319581219648**

22 - nerf optique - **684571298781**

23 - **Siebbeinplatte - 531589789641**

Balance Organ - 318498519641

Fig. 36 Équilibre et prothèses auditives - 549821298641

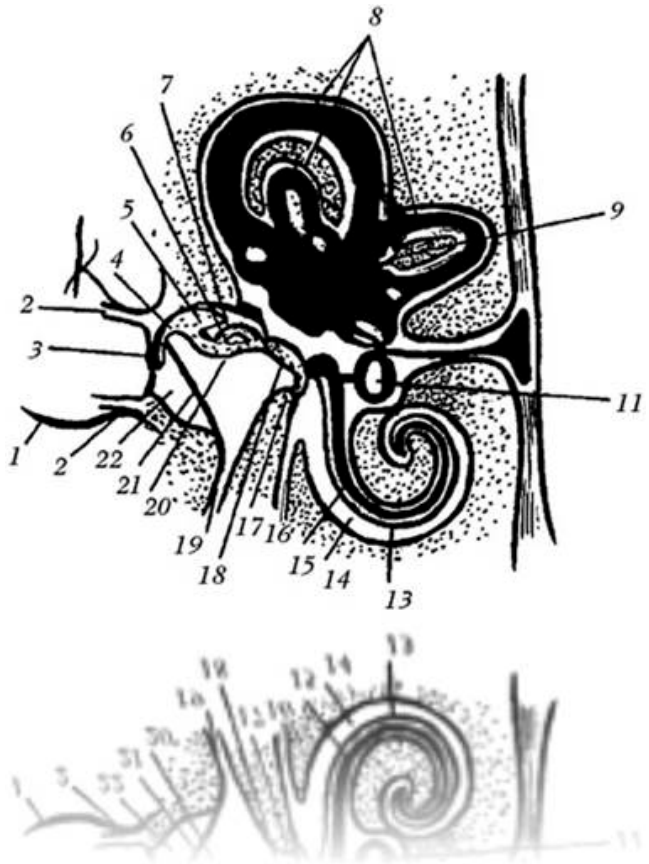

1 - oreillette - **386541218749**

2 - canal auditif externe - **219849217564**

3 - tympan - **397518698741**

4 - Marteau - **685691798741**

5 - enclume - **585741298781**

6 - **Muscle** étrier - **368561298491**

7 - Étriers - **819519719641**

8 - **passage semi - circulaire - 219714519841**

9 - Équilibre **Macula - 589745895741**

10 - Endolymphgang et sachet dans le vestibule de l'aqueduc - **531219719641**

11 - Sac rond avec **macula d'** équilibre - **589371298641**

12 - **arc en** spirale - **375851298641**

13 - Orgue de Corti - **501294619681**

14 - **Étapes de timbales - 538781298781**

15 - canal vestibulaire - **364801298751**

16 - escargot **aquaeductus - 823149598671**

17 - **Fenêtre à fente - 718361218419**

18 - Promontorium - **498541891018**

19 - **trompette d'oreille** osseuse - **514801219418**

20 - os lenticulaire - **619514819510**

21 - **Tendeur de** tympan - **895641298714**

22 - **Drum Cave - 314648219887 Orgue à odeurs - 316821219718** Taste **Organ - 318541319471 Tastorgan - 314891649748**

Structure des organes digestifs - **314801969517**

C - canines - **531298697561**

P - molaires - **648541498741** M - molaires - **897581918641**

Fig. 38 Schéma du système digestif du chien - 316581219714

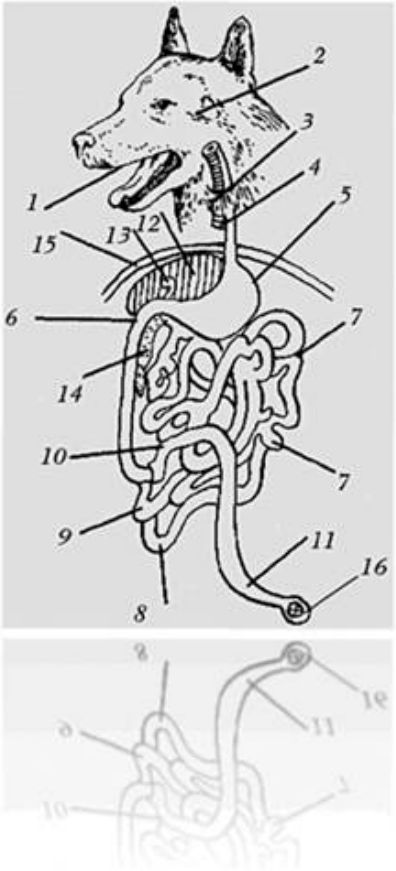

1 - cavité buccale - **468571298781**

2 - glande salivaire - **649541298741**

3 - gorge - **531298498781**

4 - oesophage - **168741298361**

5 - Eresstomac - **894741298491**

6 - duodénum - **536891798498**

7 - **jejunum - 361519518741**

8 - intestin **incurvé - 368541589781**

9 - **cecum - 897531219489**

10 - deux points - **310401519684**

11 - rectum - **648741298518**

12 - Foie - **498781219849**

13 - **Vésicule biliaire - 649851318584**

14 - pancréas - **314581987318**

15 - Diaphragme - **378781298641**

16 - sortie **Darrm - 301854298641**

Fig. 39 Foie du chien de la surface du diaphragme

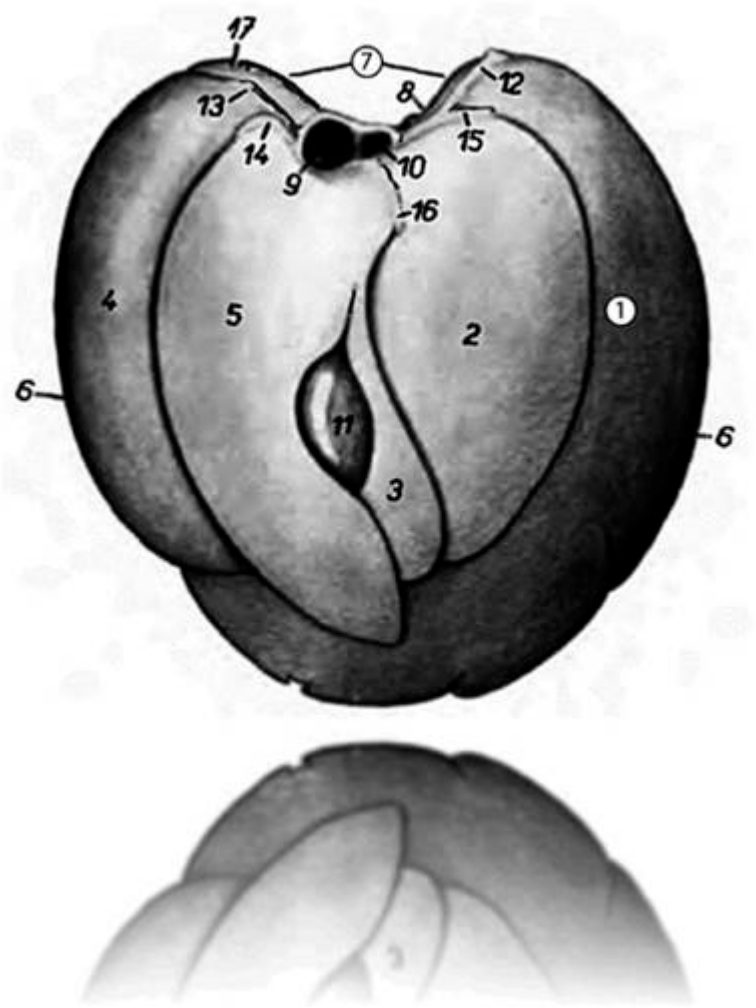

1 - lobe latéral gauche - **578951678671**

2 - lobe médial gauche - **368541298781**

3 - lobes carrés - **319491219851**

4 - lobe latéral droit - **719641298781**

5 - lobe médial droit - **364591298781**

6 - bord tranchant - **196498597471**

7 - bord émoussé - **829671219841**

8 - Gastro impression - **539741219819**

9 - veine cave caudale - **361241298781**

10 - veine hépatique - **316498719581**

11 - **Vésicule biliaire - 649851318584**

12 - **arrangement de** triangle à gauche - **368781298941**

13 - **arrangement de** triangle droit - **519842819741**

14 - ruban de couronne droite - **648741298781**

15 - ruban de couronne gauche - **641518718748**

16 - **bande de faucille - 516814219718** Ligamentum rotundum - **316018519614**

17 - **extension de la** queue - **517584318641**

Fig. 40 Foie du chien de la surface caudale - 564891298741

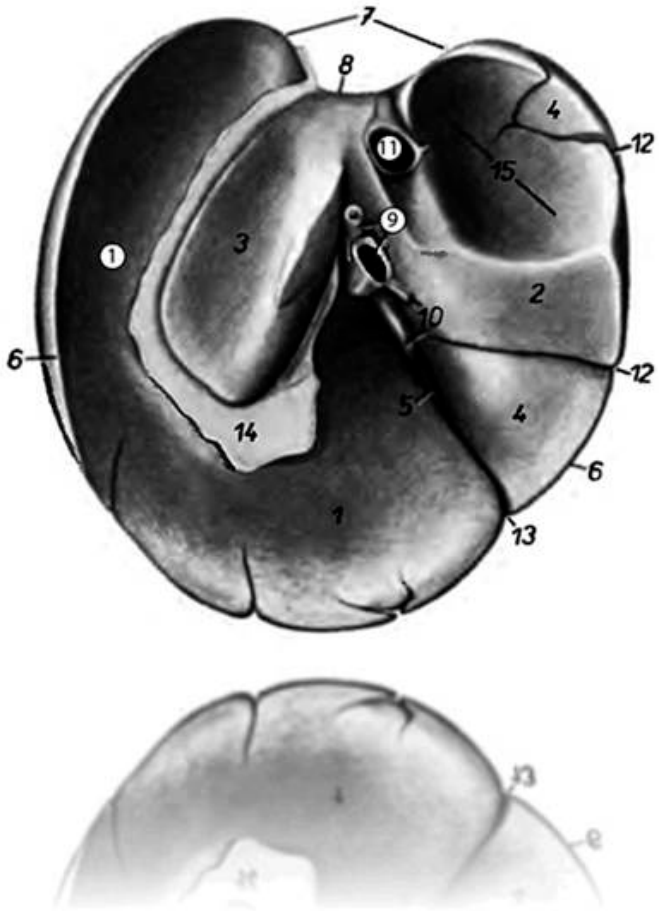

1 - lobe latéral gauche avec **impression d'** estomac - **517581219748**
2, 3 - volet **raboté - 316714219518**

2 - **extension de** queue - **517584318641**

3 - mastoïde - **517518619741**

4 - lobe latéral droit - **719641298781**

5 - segment médial droit - **364591298781**

6 - bord tranchant - **196498597471**

7 - bord émoussé - **829671219841**

8 - Gastro impression - **539741219819**

9 - veine porte - **389741298541 artère hépatique - 831649589741**

10 - **Vésicule biliaire - 649851318584** Cholangie - **318741218498**
11 - veine cave caudale - **361241298781**
12 - Interlobar découpes - **149581298741**
13 - **Coupe de la** vésicule biliaire - **367891298741**
14 - petit réseau - **345489789781**
15 - rein **impression - 386194518781**

Fig. 41 L'intestin du chien du côté droit (schéma)

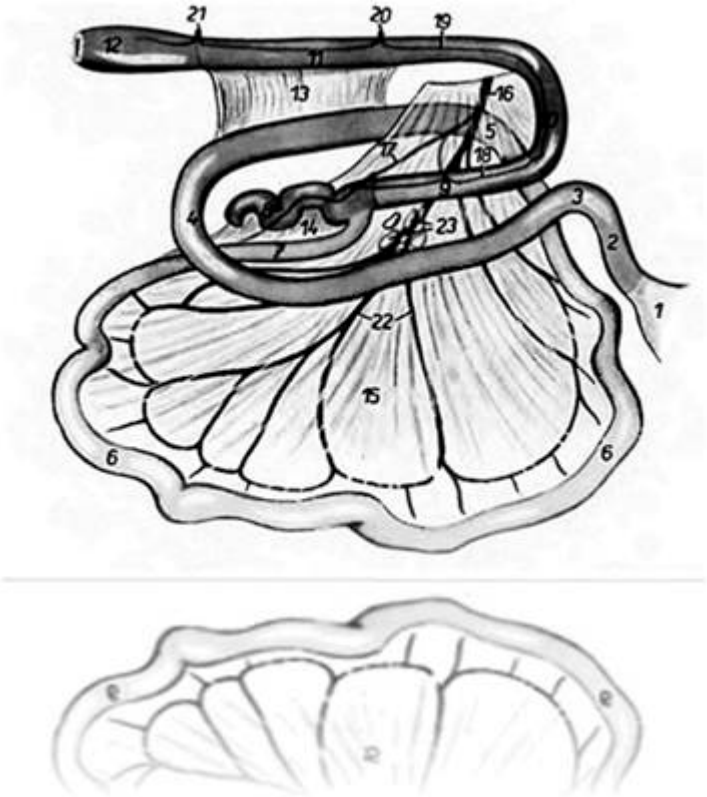

1 - estomac - **894741298491**

2, 3, 4 - duodénum - **536891798498**

2 - partie crânienne du duodénum - **537891498741**

3 - première flexion du duodénum - **497541298781**

4 - seconde flexion du duodénum - **365891298741**

5 - coude du duodénum et du **jéjunum** - **361298589741**

6 - **jejunum** - **361519518741**

7 - iléon - **368541589781**

8 - **cecum** - **897531219489**

9 - partie ascendante du côlon - **539641298741**

10 - partie transversale du côlon - **513891498618**

11 - partie descendante du côlon - **891718519641**

12 - rectum - **648741298518**

13 - **Twofinger** et **Grimmdarmband - 835491298748**

14 - **Bande tordue** et **caecale - 745891298718**

15 - **jejunal mesentery - 368571298749**

16 - poussoirs de mésentère crânien - **531891291694**

17 - Artère de la hanche et de la vessie - **851291297581**

18 - **artère coronaire droite - 697591371849**

19 - **artère coronaire gauche - 319649319064**

20 - Éclat de mésentère caudal - **489751898619**

21 - **artère** rectale caudale - **361857378491**

22 - Artères du **jéjunum - 517518519614**

23 - ganglions lymphatiques du **jéjunum - 519064519718**

Système respiratoire - 517819319641

Nez et cavité **nasale - 518541219648**
Laryngée - 389718516314 Poumon -
314801516497

Fig. 42 Poumon du chien du côté droit

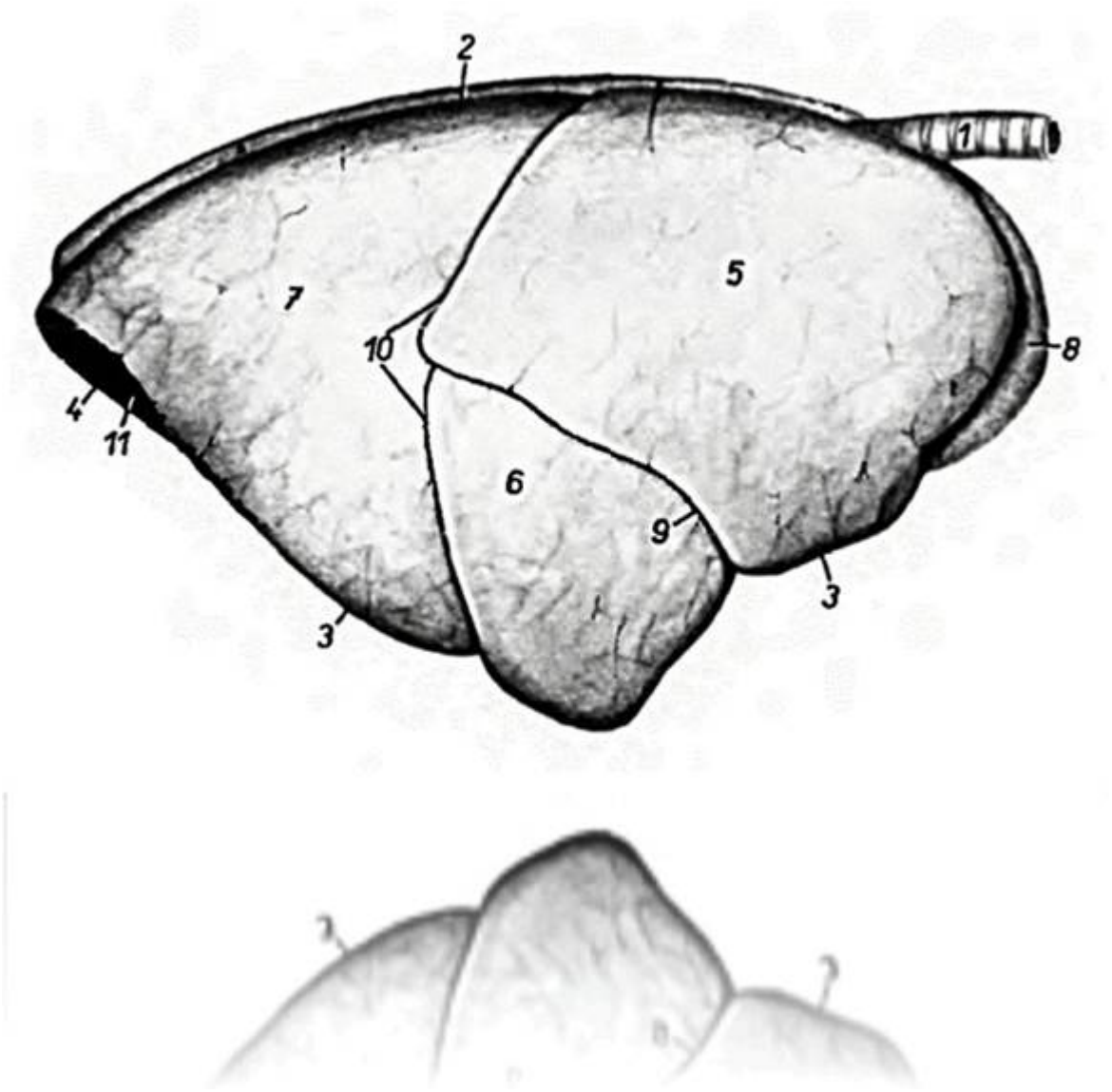

1 - **Trachée - 581319518615**

2 - bord émoussé - **318749519641**

3 - bord tranchant - **361891291648**

4 - bord médiastinal - **315498718741**

5 - volet de toit droit - **641218519714**

6 - lobe du coeur droit - **361891379849**

7 - **lobe** diaphragmatique droit - **589749894371**

8 - volet de toit gauche - **648741518749**

9 - score de coeur - **891516319849**

10 - Coupe **interlobulaire** - **515641298749**

11 - **surface du** diaphragme - **516317819415**

Fig. 43 Poumon du chien du côté gauche - 518714219718

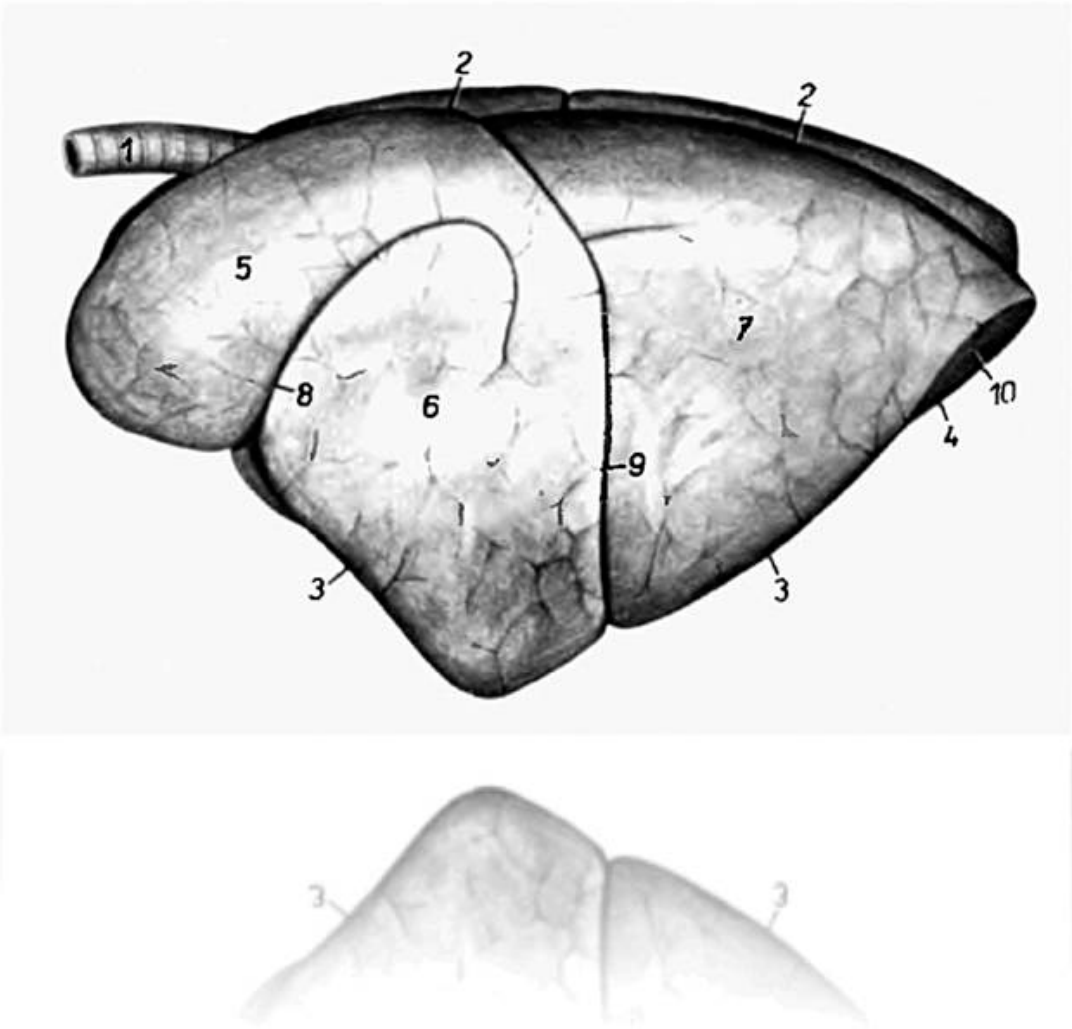

1 - **Trachée - 581319518615**

2 - bord émoussé - **318749519641**

3 - bord tranchant - **361891291648**

4 - bord médiastinal - **315498718741** 5,6, 7 côtes - **513518619714**

5 - volet de toit gauche - **648741518749**

6 - lobe du coeur gauche - **316819519718**

7 - **lobe** diaphragmatique **gauche - 318714219618**
8 - encoche cardiaque - **891516319849**
9 - Cordon **interlobulaire - 515641298749**
10 **- surface de** diaphragme **- 516317819415**

Fig. 44 Poumon du chien de la surface du diaphragme

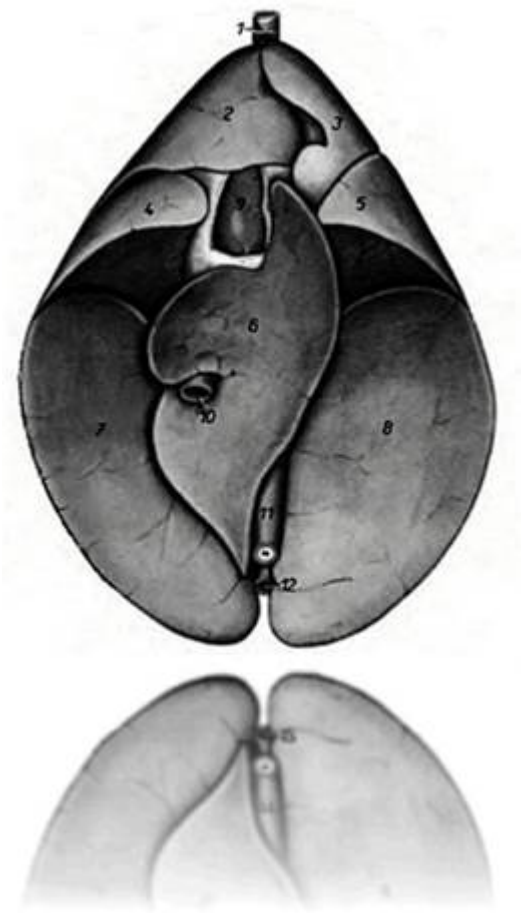

1 - **Trachée - 581319518615**

2 - volet de toit droit - **641218519714**

3 - volet de toit gauche - **648741518749**

4 - lobe du coeur droit - **361891379849**

5 - lobe du coeur gauche - **318519649891**

6 - **Lobes supplémentaires - 381719819641**

7 - **lobe** diaphragmatique droit - **589749894371**

8 - **lobe** diaphragmatique **gauche - 318714219618**

9 - coeur dans la poche de coeur - **589791498591**

10 - veine cave caudale - **361241298781**

11 - oesophage - **168741298361**

12 - artère principale - **589371298641**

Système des organes urinaires - **218591689471**
reins - **318316198016**

Fig. 45 Rein

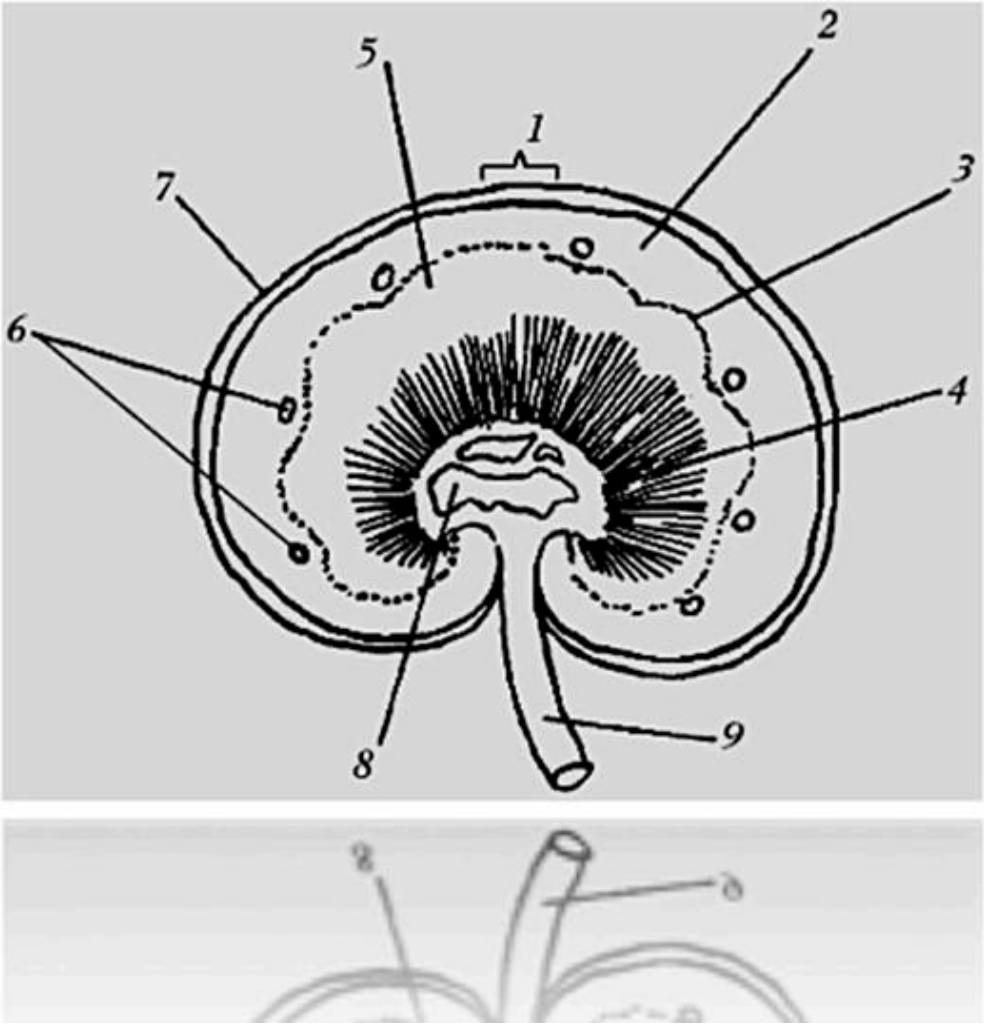

1 - lobes du rein - **518517519641**

2 - zone de croûte - **531219698741**

3 - zone frontalière - **318571298641**

4 - papille rénale - **361298519741**

5 - zone du cerveau - **368741298748**

6 - **artère de l'artère - 312019492861**

7 - capsule de tissu conjonctif - **589641587481**

8 - bassin du rein - **601298397581**

9 - uretère - **978541298648**

Vessie - 639781298784

Urètre, ou de l'urètre - **319316819851**

Système du système reproducteur - **888714316897**

Fig. 46 Les organes sexuels du chien
(Mâle, côté gauche)

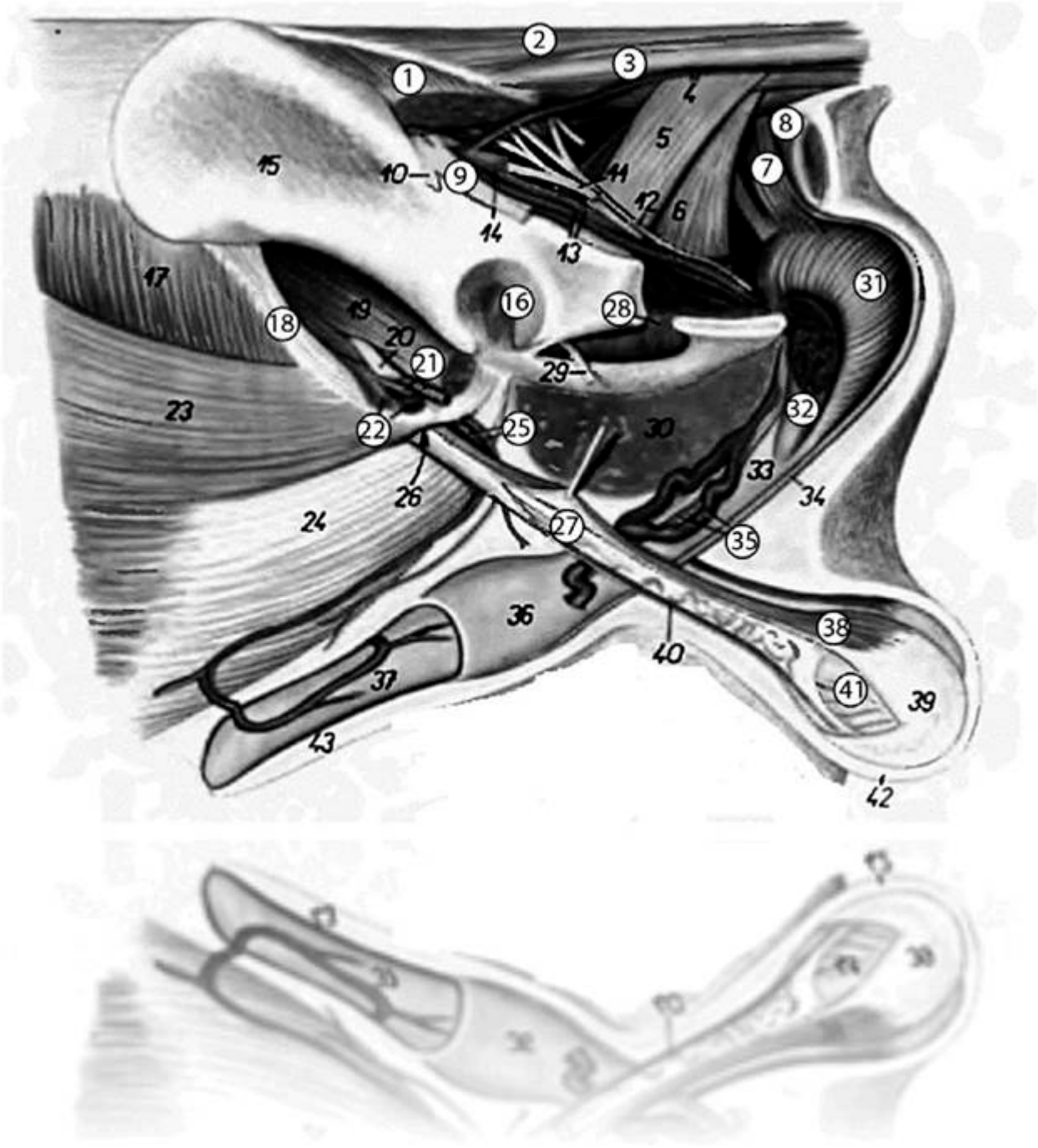

1 - Gesemuskel superficiel - **681294319781**

2 - **poussoir** longue queue - **318649518781**

3 - muscle de la queue **intransversale - 649581589781**

4 - **artère** latérale de la queue - **516518718714** veine latérale de la queue - **514891298781**

5 - bord du muscle de la queue - **517489519641**

6 - Anus lifters - **631589498751219 1**

7 - muscle externe du sphincter de l'anus (partie crânienne) - **518318718491**

8 - sphincter de l'anus externe (partie caudale) - **588491218741**

9 - nerf sciatique - **587361298749**

10 - nerf crânien de la **fesse - 855719648741**

11 - **nerf de la** cuisse de la peau caudale - **578741298581**

12 - nerf pubien - **857398698741**

13 - **veine** pubienne **interne - 498781298649** veine pubienne interne - **309497589641**

14 - artère caudale de la **fesse - 898571219714**

15 - **cuillère** iliaque - **319741219848**

16 - Douille de **jonction - 365148378581**

11 - muscle abdominal oblique interne - **318581219749**

18 - ligament inguinal - **539741298741**

19 - **Muscle lombaire pelvien - 361548519741**

20 - **nerf de** cuisse - **839571298641**

21 - artère fémorale profonde - **369581298781 veine** fémorale profonde - **751589498641**

22 - artère fémorale - **819714219718 veine** fémorale - **318514218617**

23, 24 - muscle abdominal oblique externe - **758317789481**

23 - **poignée** latérale - **583741298789**

24 - poignée médiale - **315491298749**

25 - **veine** pubienne **externe** - **368541298781** os pubien externe - **531891298748**

26 - canal inguinal - **304851298715**

27 - cordon spermatique - **642851298741**

28 - **muscle** occlusif interne - **681298598741**

29 - **nerf de** fermeture - **859631298498**

30 - **Adducteur de** cuisse - **364891219741 Minceur musculaire - 316841219849**

31 - muscle éponge en forme d'oignon - **365481298548**

32 - nerf sciatique caverneux - **589531298749**

33 - arbre du pénis - **318361219741**

34 - dos du pénis - **831518896481**

35 - artère dorsale du pénis - **315671298741** veine dorsale du pénis - **859481298641** nerf dorsal du pénis - **381648574971**

36 - oignon du gland - **310801298641**

37 - longue partie du gland - **381014514861**

38 - Le **muscle Kremaster - 361294895741**

39 - **enveloppe** vaginale et **fascia** spermatitique - **124851648741**

40 - vas deferens - **516498319781**

41 - Orchis - **319894019641**

42 - scrotum - **588491298741**

43 - prépuce - **189681298749**

Fig. 47 Organes génitaux du chien (femelle, côté gauche)

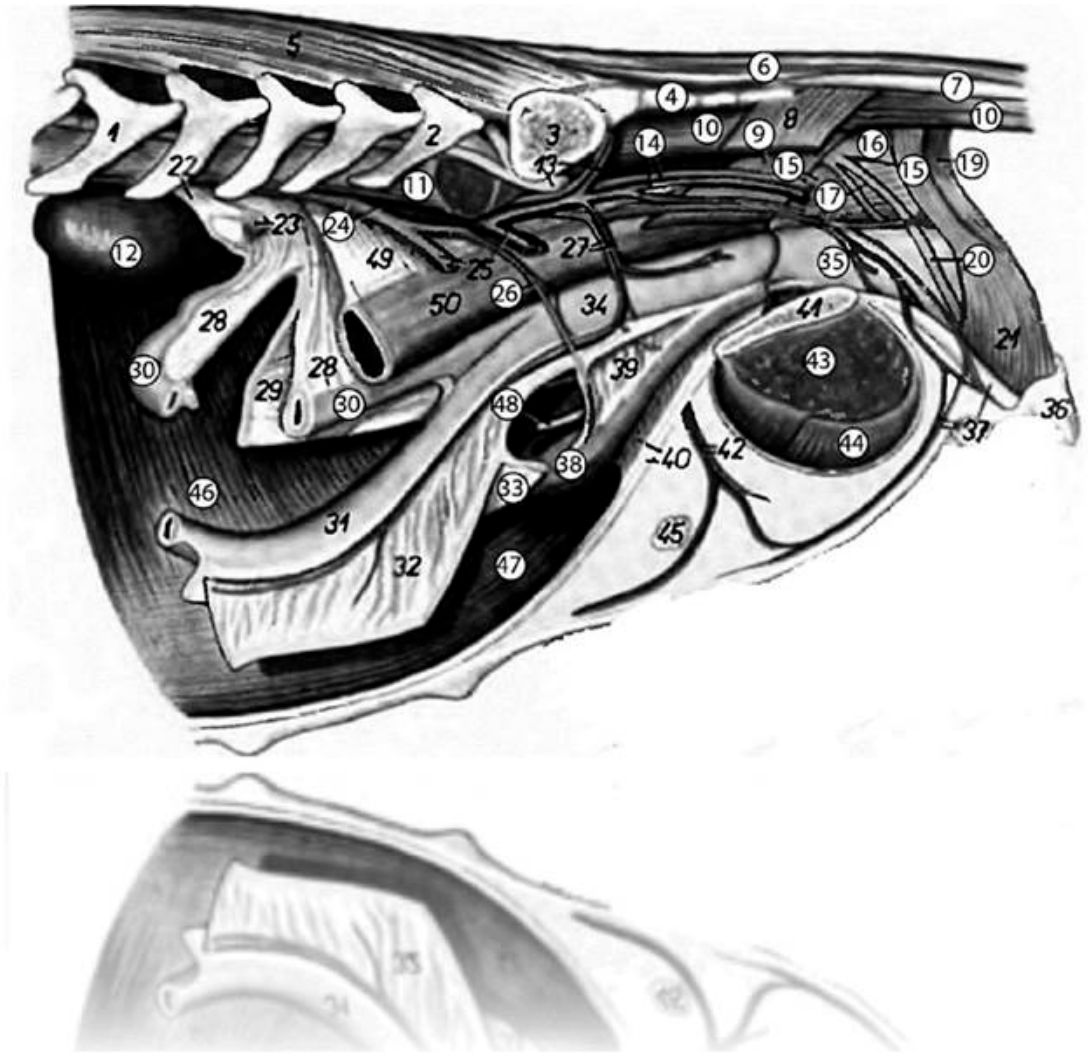

1 - III vertèbres lombaires - **314891214319**

2 - VII vertèbres lombaires - **317549818419**

3 - **ailes** sacrées - **580615718598**

4 - partie latérale du sacrum - **898641578678**

5 - muscle lombaire **fendu** - **531894298641**

6 - **palonnier à** longue queue - **318649518781**

7 - muscle de la queue **intransversale** - **649581589781**

8 - muscle de la queue latérale - **517489519641**

9 - muscle de la queue médiale - **361894897581**

10 - long **tailcutter - 345891298741**

11 - grand muscle lombaire - **855641985498**

12 - rein gauche - **649781298781**

13 - nerf sciatique - **587361298749**

artère crânienne crânienne - **501297298648**
veine craniale fessière - **501297568497**

14 - artère caudale de la **fesse - 898571219714** veine
caudale de la **fesse - 518614819718**
15 - ampoule du rectum - **642104298748**

16 extension lifter - **631589498751**

17 - **veine** pubienne **interne - 498781298649** Inner
Schamvene - **309497589641**

Sphincter du rectum - **612498718491**

18 - muscle externe du sphincter de l'anus (partie crânienne) - **518318718491**

19 - **Sphincter de l'** anus externe (partie caudale) - **588491218741**

20 - Clitoris **Arrière - 851581298741**

21 - sphincter de l'oreillette et des lèvres - **315618519741**

22 - **Mésentère ovarien - 501581294718**

23 - ovaire droit - **614017518518**

24 - artère principale - **589371298641** veine cave caudale - **361241298781**

25 - artère pelvienne externe gauche - **314851219648** veine pelvienne externe gauche - **314541298741**
26 - artère ombilicale - **649371219849**

27 - **Artère** vaginale - **310851219648 Veine** vaginale - **619518319741**

28 - large bande utérine droite - **309549896491**

29 - bande utérine ronde droite - **475198698741**

30 - corne utérine droite - **318014219615**

31 - corne utérine gauche - **897314219714**

32 - bande utérine large gauche - **583821298641**

33 - bande utérine ronde gauche - **539751298671**

34 - Corps utérin - **823149619851**

35 - vagin - **539681298714**

36 - **Labia - 318516517498**

37 - **Clit - 649715718481**

Veine dorsale ventrale - **751648718741** Veine dorsale ventrale - **316541219849**

38 - **Vessie - 639781298784**

39 - ligament latéral de la vessie - **638581298741**

40 - bande moyenne de la vessie - **601584298751** ligne blanche du ventre - **831318319614**

41 - **Symphyse pelvienne - 501649298741**

42 - pubis externe - **368541298781** pubis externe - **531891298748**

43 - **Adducteur de** cuisse - **364891219741**

44 - **Muscle** mince - **316841219849**

45 - ganglion lymphatique inguinal superficiel - **497891298641**

46 - muscle du ventre transverse - **610504298701**

47 - muscle abdominal droit - **685317218749**

48 - urètre gauche - **978541298648**

49 - **moucheron** rectal - **361291898741**

50 - rectum - **648741298518**

Système cardiovasculaire - 138561298748 Système de vaisseaux sanguins - 513849319641

Coeur **- 198751298781**

Vaisseaux sanguins **- 564891319681**

Sang **- 548641589741**

Système **lymphatique - 398741298748**

Lymphe - 539741298741

Les vaisseaux lymphatiques **- 518601298748**

Les ganglions lymphatiques **- 318548648741**

Incret glande **- 314851219647**

Appendice cérébral - 317548891649

Queue de l'os ou épiphyse **- 316821219781**

Thyroïde **- 316019519641**

Parathyroïde **- 318581219684**

Pancréas **- 314581987318**

Glande surrénale **- 316851318361**

Orchis du mâle **- 319894019641**

Ovaire des femelles **- 614017518518**


LAUSCHEN & LESEN

famille chien

Corps du chien

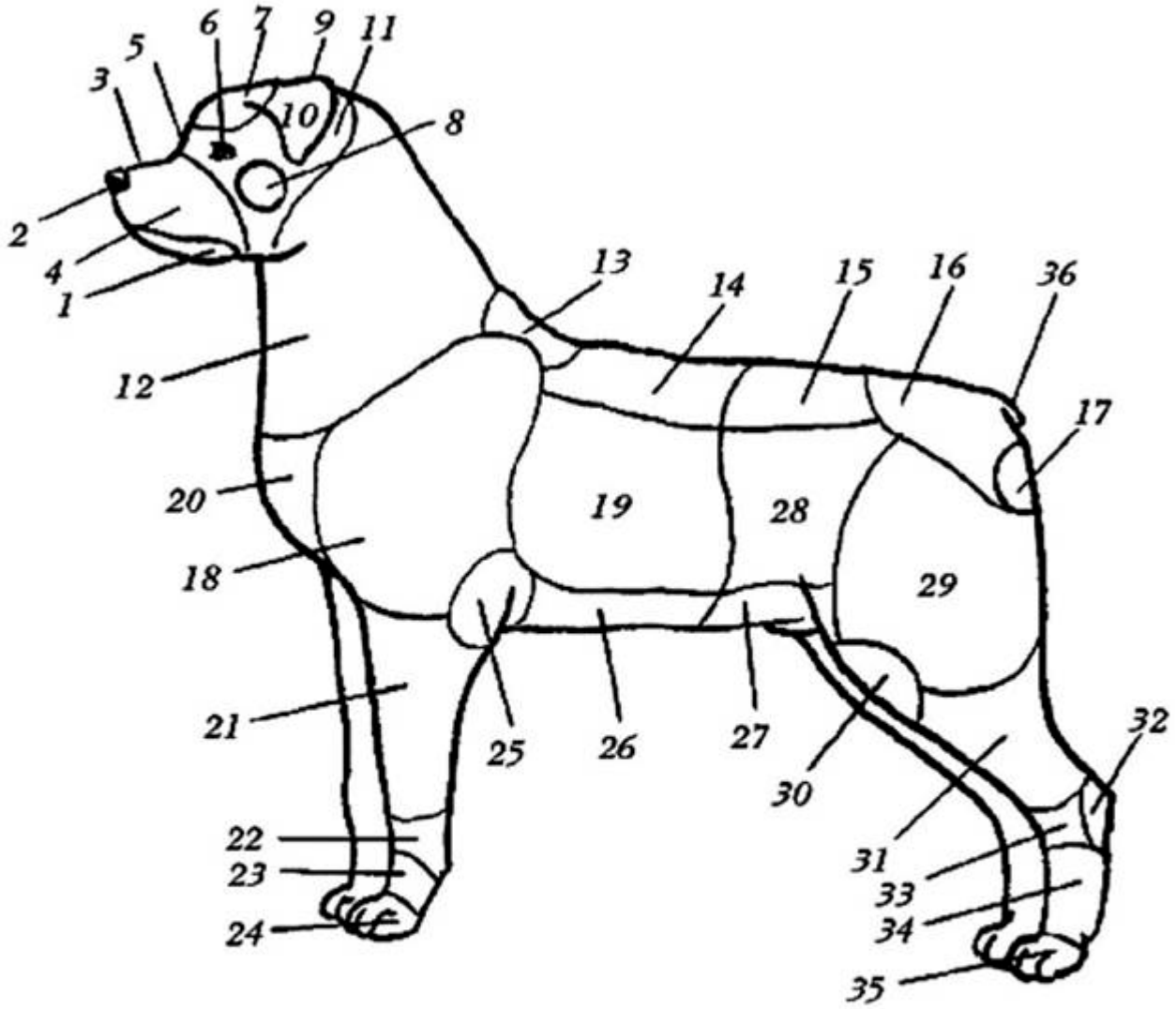

1 - lèvre (inférieure) - **618518318715**

2 - pointe de nez - **315485497891**

3 - pont du nez - **531648781219**

4 - museau - **513614814917**

5 - transition de la partie avant à la bouche - **518015618491**

6 - oeil - **471898497516**

7 - front - **468714898517**

8 - pommettes - **475891219461**

9 - sommet - **316891219894**

10 - oreille - **895681319718**

11 - l'arrière de la tête (haute cervicale) - **368541849851**

12 - cou - **168061219681**

13 - garrot - **315849519681**

14 - arrière - **148741598714**

15 - la colonne vertébrale lombaire - **849891519671**

16 - Krupp - **821519649317**

17 - GesäÊ (tubérosité ischiatique) - **516891219517**

18 feuille - **128614218713**

19 - poitrine (thorax) - **531294894781**

20 - partie antérieure de la poitrine - **180149219687**

21 - avant-bras - **183891219641**

22 - **pied avant - 310851219640**

23 - **Allaitement artificiel - 317854219781**

24 - **avant - patte - 851671219514**

25 - Coude - **516851898314**

26 - **Section Underbust - 851498519713**

27 - Ventre - **318713149871**

28 - strip - **368741298498**

29 - cuisses - **138571298641**

30 - genoux - **318714819648**

31 - Shin - **513849719751**

32 - talon - **389641589714**

33 - Cheville - **834961219781**

34 - HintermittelfuÊ - **369581698791**

35 - patte arrière - **317516819518**

36 - queue - **317789136901**

Wolf - 361019598797 Corps du loup



1 - lèvre (inférieure) - **189691219617**

2 - pointe de nez - **518513819614**

3 - pont de nez - **513849516418**

4 - museau - **318371298641**

5 - transition de la partie avant à la bouche - **318549618741**

6 - oeil - **478541898741**

7 - front - **648741518749**

8 - pommettes - **315641219748**

9 - région de crête - **745891291649**

10 - oreille - **681294317581**

11 - l'arrière de la tête (haute cervicale) - **534961298571**

12 - encolure - **518593549741**

13 - garrot - **361894371294**

14 - arrière - **684501297849**

15 - colonne vertébrale lombaire - **368741598748**

16 - Krupp - **310824298741**

17 - fesses (tubérosité **ischiatique**) - **539641298789**

18 - Feuille - **489681298741**

19 - poitrine (thorax) - **891368598741**

20 - partie poitrine avant - **318741298648**

21 - avant-bras - **368741298749**

22 - racine de l'avant-pied - **561891618747**

23 - **Pastern** - **893541298748**

24 - patte avant - **589641298718**

25 - Coude - **361549298741**

26 - **Section Underbust - 859748598641**

27 - Ventre - **318571218749**

28 - strip - **310104219648**

29 - cuisses - **849751298641**

30 - Genou - **318749815016**

31 - Shin - **361891318547**

32 - talon - **851648518745**

33 - Cheville - **715641218549**

34 - Pied de guérison - **485641298749**

35 - patte arrière – **531298649781**

36 - queue – **518671298841**

Coyote (Haywolf) - 538601298781 Musculation du coyote

1 - lèvre (inférieure) - **515618714481**

2 - pointe de nez - **316498518741**

3 - pont de nez - **564781218491**

4 - museau - **845645498748**

5 - transition de la partie avant à la bouche - **581648549781**

6 - oeil - **371549817014**

7 - front - **648571219718**

8 - pommettes - **364801219781**

9 - sommet - **368571298741**

10 - oreille - **489781298581**

11 - l'arrière de la tête (haute cervicale) - **567194894514**

12 - cou - **821319856741**

13 - garrot - **318548718641**

14 - précédent - **543128648781**

15 - colonne vertébrale lombaire - **367218589681**

16 - Krupp - **385741298648**

17 - GesäÊ (tubérosité ischiatique) - **835641298741**

18 - feuille - **129317819482**

19 - poitrine (thorax) - **457561298741**

20 - partie antérieure de la poitrine - **567841319841**

21 - avant-bras - **671318518748**

22 - **pied avant** - **585641318471**

23 - **VordermittelfuÊ- 895314298641**

24 - **patte avant - 648571219748**

25 - Coude - **758741298548**

26 - **Section Underbust - 518741298749**

27 - Ventre - **198741298749**

28 - bande - **316491898749**

29 - cuisses - **539681298719**

30 - Genou - **316821217519**

31 - Shin - **315491219714**

32 - talon - **895641298749**

33 - Cheville - **315781219714**

34 - HintermittelfuÊ - **315641219748**

35 - patte arrière - **538641219747**

36 - queue - **319581219748**

Jackal ordinaire - 535891298741 Corps du chacal commun

1 - Lippe (bas) - **319581219741**

2 - pointe de nez - **539781298749**

3 - pont de nez - **589781298641**

4 - museau - **589721298641**

5 - transition de la partie antérieure à la bouche - **396581298748**

6 - oeil - **582149649781**

7 - front - **316891298791**

8 - pommettes - **368741298541**

9 - sommet - **318581918641**

10 - oreille - **368781219713**

11 - l'arrière de la tête (haute cervicale) - **315612198314**

12 - cou - **196891219748**

13 - garrot - **531291898714**

14 - arrière - **316518319714**

15 - colonne vertébrale lombaire - **894715319611**

16 - Krupp - **316811318914**

17 - GesäÊ (tubérosité ischiatique) - **515714819517**

18 - feuille - **618317519818**

19 - poitrine (thorax) - **315681219748**

20 - partie antérieure de la poitrine - **316891219849**

21 - avant-bras - **315891219871**

22 - **pied avant - 019601219648**

23 - **Allaitement maternel - 315841219714**

24 - patte avant - **381648791219**

25 - **Coudes - 368741298581**

26 - **Section Underbust - 549361219498**

27 - Ventre - **859741219491**

28 - strip - **198601298641**

29 - cuisses - **895741519648**

30 - genou - **397198598718**

31 - Shin - **316801219548**

32 - talon - **368541214317**

33 - Cheville - **371218549891**

34 - HintermittelfuÊ - **698741218419**

35 - patte arrière - **854391598641**

36 - queue - **316491218581**

Saddlecloth chacal - 123851219687

Corps du chacal de Blackthorn

2 - pointe de nez - **531581219489**

3 - pont de nez - **316014519711**

4 - museau - **895614219781**

5 - transition de la partie avant à la bouche - **518711519648**

6 - oeil - **515641818749**

7 - front - **517581219748**

8 - pommettes - **518531219641**

9 - Zone du **sommet** - **538641718498**

10 - oreille - **568741298741**

11 - l'arrière de la tête (haute cervicale) - **317514518741**

12 - cou - **316841219718**

13 - garrot - **534891519648**

14 - arrière - **317298798641**

15 - colonne vertébrale lombaire - **849541219641**

16 - Krupp - **317851918647**

17 - GesäÊ (tubérosité ischiatique) - **301549891217**

18 - Sheet - **649781298741**

19 - poitrine (thorax) - **385647318498**

20 - **partie poitrine** avant - **631219498781**

21 - avant-bras - **685641298318**

22 - **pied avant - 016498517497**

23 - **Allaitement maternel - 849461218781**

24 - patte avant - **142891298748**

25 - Coude - **612517218549**

26 - **Section Underbust - 648718519511**

27 - Ventre - **316019519871**

28 - strip - **569781298741**

29 - cuisses - **318581219741**

30 - genou - **501217518361**

31 - Shin - **389741298781**

32 - talon - **361271298541**

33 - Cheville - **851498798641**

34 - HintermittelfuÊ - **195681298791**

35 - patte arrière - **531218618741**

36 - queue - **649891518471**

Dingo - 518714219614 Corps du dingo

1 - lèvre (inférieure) - **589758319618**

2 - pointe de nez - **314891219648**

3 - pont de nez - **364891519671**

4 - museau - **589531219641**

5 - transition de la partie avant à la bouche - **539641219841**

6 - oeil - **678581298749**

7 - front - **539641298781**

8 - pommettes - **895361298741**

9 - Zone du **sommet** - **389741298641**

10 - oreille - **693891298781**

11 - l'arrière de la tête (haute cervicale) - **316581219741**

12 - cou - **588512319642**

13 - garrot - **364891219841**

14 - précédent - **894561298741**

15 - colonne vertébrale lombaire - **398741298581**

16 - Krupp - **391581298641**

17 - GesäÊ (tubérosité ischiatique) - **368581298781**

18 - feuille - **397581297561**

19 - poitrine (thorax) - **655821319781**

20 - partie antérieure de la poitrine - **695781298391**

21 - avant-bras - **685741298841**

22 - **pied avant - 361218518618**

23 - **Allaitement artificiel - 368541298714**

24 - **patte avant - 631895748361**

25 - Coude - **395781298741**

26 - **Section Underbust - 369741298581**

27 - Ventre - **391514298741**

28 - strip - **361298594741**

29 - cuisses - **618428598712**

30 - genoux - **621584218712**

31 - Shin - **317581219584**

32 - talon - **692314583681**

33 - Cheville - **318581214316**

34 - HintermittelfuÊ - **648371219731**

35 - patte arrière - **589314298613**

36 - queue - **893614298714**

Renard arctique (renard arctique) - 314891589751

Corps du renard des glaces - 318781219614



1 - lèvre (inférieure) - **316581219781**

2 - pointe de nez - **314518319741**

3 - pont du nez - **549841298781**

4 - museau - **564291297518**

5 - transition de la partie avant à la bouche - **681319519781**

6 - œil - **498541298718**

7 - front - **316541589741**

8 - pommettes - **361218519741**

9 - sommet - **318581219714**

10 - oreille - **694781219851**

11 - l'arrière de la tête (haute cervicale) - **581216519781**

12 - cou - **548751219841**

13 - garrot - **319581519671**

14 - précédent - **819514219617**

15 - la colonne vertébrale lombaire - **498741218648**

16 - Krupp - **217581219648**

17 - GesäÊ (tubérosité ischiatique) - **514218519781**

18 - Sheet - **614217517498**

19 - poitrine (cage thoracique) - **517821216498**

20 - partie antérieure de la poitrine - **619718319817**

21 - avant-bras - **316549298718**

22 - **pied avant** - **492641218741**

23 - **Allaitement artificiel** - **854361219841**

24 - patte avant - **549781316714**

25 - Coude - **685497589749**

26 - **Section Underbust - 498581298681**

27 - Ventre - **351219789641**

28 - strip - **647541298781**

29 - cuisses - **361689578747**

30 - Genou - **195681218371**

31 - Shin - **589561298741**

32 - talon - **319751898711**

33 - Cheville - **516718519491**

34 - HintermittelfuÊ - **961281967895**

35 - patte arrière - **697594298791**

36 - queue - **518641298714**

MALADIES DES CHIENS - 549371298

Maladies infectieuses des chiens - 671498751 Maladies virales des chiens - 519371298

Rage - 498751478

Une zooanthroponose, une maladie virale particulièrement dangereuse de diverses espèces animales, y compris les chiens et les chats, ainsi que les humains. Principaux symptômes : écoulement aigu, lésions sévères du système nerveux central.

La peste du carnivore - 518641718

Maladie virale des animaux carnivores très contagieuse (maladie de Carresche).

Principaux symptômes : fièvre, inflammation catarrhale aiguë des muqueuses, éruption cutanée, pneumonie et sévère atteinte du système nerveux.

Hépatite infectieuse - 498541818

Hépatite infectieuse (synonymes: hépatite infectieuse, maladie de Rubarth) - maladie virale aiguë et contagieuse.

Principaux symptômes : fièvre, conjonctivite folliculaire, inflammation catarrhale des muqueuses des voies respiratoires et du tube digestif, ainsi que des lésions hépatiques prononcées et des lésions du système nerveux central.

Parvovirus Entérite - 189641219

Maladie virale hautement infectieuse des chiens.

Principaux symptômes : entérite hémorragique aiguë, déshydratation, leucopénie et myocardite.

Entérite à coronavirus - 518741219

Maladie virale hautement infectieuse des chiens.

Principaux symptômes : inflammation hémorragique du tube digestif, déshydratation et épuisement général du corps.

trachéobronchite infectieuse - 549648541

Trachéobronchite infectieuse (synonymes: laryngotrachéobronchite infectieuse, «complexe toux de volaille - toux de chien», «toux de chenil») - infection mixte aiguë très contagieuse.

Principaux symptômes: altération sévère des voies respiratoires du chien, accompagnée d'une toux sèche spasmodique.

La maladie d'Aujeszky - 318641819

Maladie d'Aujeszky (synonymes: pseudo-rage, pseudo-rage, oeil de taureau infectieux, démangeaisons, "rage", "démangeaisons démangeaisons") - maladie virale aiguë.

Principaux symptômes : lésions du système nerveux central, démangeaisons sévères et égratignures profondes.

Les maladies bactériennes du chien - 319819648

Leptospirose - 649541715

Leptospirose (synonymes: Stuttgarter Hunds, ictère infectieux, typhus du chien) - zooanthroponose, maladie cardiaque naturelle bactérienne.

Principaux symptômes: fièvre, anémie, lésions morragiques des reins, du foie, de la muqueuse buccale, du système digestif et des troubles du système nerveux central. Les humains sont également sensibles à la leptospirose.

Empoisonnement à la salmonelle - 315618018

Empoisonnement à la salmonelle (synonyme - paratyphoïde) - maladie bactérienne à zooanthroponose. Caractéristique des symptômes de la gastro-entérite aiguë et de la pneumonie.

Tuberculose - 319491891

Zooanthroponose bactérienne, maladie chronique. Principaux symptômes: formation de tubercules nodulaires spécifiques dans divers organes et tissus.

Maladies fongiques (dermatophytoses) -

513498791 Dermatophytoses - 651318014

(Formes: lichen, lichen, microspore, Erbgrind) - Groupe de maladies fongiques zooanthroponeuses.

Principaux symptômes: Formation de plaques squameuses à bords vifs sur la peau avec des poils cassés ou développement d'une inflammation locale de la peau et de ses dérivés avec des exsudats séropositifs.

Maladie canine invasive (parasitaire) - 538491647

Maladie du ténia - 534581219

Maladie du ténia - Maladie du chien causant les vers à chaîne des cyclophyllidées - par de véritables ténias et par des genres glissants de Pseudophyllideae - faux ténias.

Diphyllobothriose - 618741218

La maladie est causée par plusieurs formes de ténias de la famille des Diphyllobothriidae du genre Pseudophyllideae.

Dipylidose - 485741217

La maladie est causée par les ténias de la famille des Dipylidiidae, sous-genre Hymenolepidata - le parasite est localisé dans l'intestin grêle. Parfois, les humains sont infectés par des infections par des vers.

Mesocestodiasis - 648781219

La maladie est causée par des infections par des vers de la famille des Mesocestoididae, le sous-genre Mesocestoidata - la maladie des blisterworms et l'alvéocoque des chiens.

autre Taeniasis - 315613849

La famille des Taeniidae contient un nombre considérable de ténias qui infestent l'intestin grêle du chien.

Maladies de l' **ascaridiose - 361891514 -**
Toxokarose des chiens - **316895719 -**
Toxocardiose des chiens - **361498741 -**
Maladie du coup du **lapin - 361801014 -**

Capillariose des chiens - **851318617** -
Maladie de **Turin** - 516498814 -
Tominoxose - 149859641
-Anculostomose - **685498781**

-Uncinariosis canum - **534548781** -
Spirocercose canum - **589641581**

Palisade worm disease des chiens - **361298781**

-Dirofilaliosis canum - **512317489**

-Une maladie des chiens causée par (en moyenne) les vers circulaires du genre Nematoda. - **318561548**

Toxokarose des chiens - 316895719

Toxocarose - une maladie de chien causée par les vers ronds de la famille Anisakidae. Ils prolifèrent dans l'intestin grêle, parfois dans les voies biliaires du foie et du pancréas.

Toxocardiose des chiens - 361498741

Une maladie causée par des ascaris de la famille des ascaridés qui prolifèrent dans l'intestin grêle.

Mal de trichocéphale - 361801014

Mal de trichocéphale - une maladie causée par les vers ronds de la famille des ascaridés qui prolifèrent dans l'intestin grêle.

Capillariose des chiens - 851318617

Capillariasis - une maladie causée par les vers ronds de la famille Capillariidae.

Trichinae maladie des chiens - 516498814

Trichinose des chiens et des humains, une maladie causée par les vers ronds de la famille des Trichinellidae, à la fois chez les adultes et les larves. Les vers adultes (imago) prolifèrent dans la cavité et dans les parois de l'intestin grêle - et les larves dans le muscle squelettique.

Tominxose - 149851641

Tominxose - une maladie de chien causée par les vers ronds cordés de la famille Capillariidae. Les vers prolifèrent dans les bronches, la trachée et la cavité nasale. Les vers ont une influence à la fois mécanique et allergique sur le caractère local et général.

Anculostomose - 68549878

Ankulostomose – la maladie du ver des chiens causée par la ronde de la famille Ancylostomatidae. Les vers prolifèrent dans l'intestin grêle. Ankulostomose des chiens se produit plus fréquemment dans les zones chaudes et humides. La maladie est caractérisée par un trouble digestif et des lésions cutanées pendant la migration larvaire.

Ankulostomose – 685498781

Ankulostomose – la maladie du ver des chiens causée par la ronds de la famille Ancylostomatidae. Les vers prolifèrent dans l'intestin grêle. Ankulostomose des chiens se produit plus fréquemment dans les zones chaudes et humides. La maladie est caractérisée par un trouble digestif et des lésions cutanées pendant la migration larvaire.

Uncinariosis canum – 5341548781

Uncinariosis-une maladie de chien causée par ronds de la famille Ancylostomatidae. Uncinariosis prolifèrent dans l'intestin grêle.

Spirocercosis canum – 589641581

Spirocercosis – une maladie des chiens, des renards et des loups causée par ronds de la famille Thelaziidae. Les vers prolifèrent dans les Höckerchen inflammatoires de l'oesophage, de l'estomac, de l'aorte, des poumons.

Palisadenwurmkrankheit der Hunde – 361298781

Palissade Wurmkrankheit de chiens causés par ronds de la famille Dioctophymidae. Les vers prolifèrent dans le bassin rénal, dans la cavité abdominale, dans l'urètre et dans la vessie. Ils sont rarement trouvés dans le foie, les vaisseaux sanguins et dans le cœur.

Dirofilalioses canum – 512317489

Dirofilalioses-une maladie de chien causée par ronds.

Protozooea – 316819517

Piroplasmose der Hunde – 318571219

Le pathogène de la piroplasmose est dans les globules rouges, parfois dans le plasma sanguin, dans les neutrophiles et mono nucléaire.

Bosse oriental de crabots – 318549781

Les bosses orientales-une maladie humaine et de chien avec les troupeaux normaux, souvent chroniques et est causée par les organismes les plus simples de la famille Trypanosomatidae.

Custoisoprosis – **531219641**

La Custoisoprosis des chiens est causée par plusieurs formes des familles les plus simples du Eimeriidae, genre Coccidida.

Sarcosporidioses – 317514819

Sarcosporidioses (Sacrocystoses) – Protisenkrankheit de chiens et de chats, évoqués par diverses formes de Sarcosporidia coccidies du genre Sarcocystis, situés dans la muqueuse de l'intestin grêle de l'hôte. L'homme est aussi exposé à cette invasion. Dans le cas des hôtes intermédiaires, les parasites sont situés dans les muscles, le cœur et la maladie est subclinique, comme les stades kystiques du parasite (Sarcocysten) ne provoquent généralement pas de changements pathologiques.

Arachnoses – 531819641

Arachnoses – une maladie d'animaux causée par des animaux d'araignée. De tous les animaux d'araignée, les tiques ont le plus grand sens veterenärmedizinische. Certains tiques attaquent les chiens seulement à des fins nutritionnelles, d'autres prolifèrent sur leur corps et causent des maladies (Arachnosen). Les tiques se nourrissent de la lymphe, du sang, de la peau supérieure et des produits inflammatoires.

Ixodidosis – 318517481

Ixodidosis (Zeckentoxicosis) se produit dans les attaques de masse des tiques de la famille Ixodidae (tiques bouclier) sur les chiens.

Trombirculesis – 451891648

Trombirculesis – une maladie causée par les larves de l'acarien de l'herbe d'automne de la famille Trombiculidae.

Cheyletiellose – **315718481**

L'agent pathogène – Cheiletiella Yascuri de la famille Cheiletida du sous-genre Trombidiformes. Ce sont de petits acariens de longueur 0,25-0.5 mm avec une couleur jaune pâle. Ils wurchern sur la surface de la peau des animaux et se nourrissent de fluides tissulaires et lymphatiques.

Demodikose (Hundeakne) – 315618017

Le pathogène-Trombidiformes Demodex Canis-le corps de la tique a une forme de cigare de longueur 0,2-0,26 mm-ils prolifèrent dans les follicules pileux et les glandes sébacées-dans son développement de la tique passe par 5
Stades: oeuf, larve, protonymphe, deutonymphe et Imago (stade adulte) – le cycle complet est terminé après 20-35 jours.

Sarcoptes - Râude des Hundes – 361891719

Sarcoptes (Krâtze) – 315618014

Un terme collectif pour un groupe de maladies invasives basées sur l'un des symptômes cliniques les plus importants-démangeaisons et l'inflammation de la peau et la perte de cheveux. Les maladies sont causées par la gale (Sarcoptoidea).

Sarcoptosis canum – 361501018

L'agent pathogène – Räudemilbe Sarcoptes Canis. Tiques – petits acariens de longueur 0,2-0,4 mm avec de courtes pattes coniques et des outils à la bouche du type mordant en fer à cheval. Ce sont des parasites intradermiques.

Notoedrosis – 498017471

L'agent pathogène – les acariens Notoedres. Ces acariens sont sehrähnlich du genre Sareoptes. Leur longueur de corps est 0,15-0.25 mm. Ils prolifèrent sous l'épiderme de la peau chez les chiens. Ils s'éloignent simplement d'une espèce à l'autre et aussi à l'homme, et ils appellent Pseudosarcoptosis. Les garçons sont les plus sensibles à ces parasites.

Ohrrâude – 357894741

L'agent pathogène – l'acarien otodectes cynotis. Prolifére dans l'oreille et le canal externe de l'oreille. Longueur 0.3-0.5 mm, longues pattes, sauf pour la quatrième paire, qui est sous-développée.

Flôhe – 688191314

Enthomosis – 475891648

Une grande partie des dommages aux chiens est causée par les insectes qui Freeloading en permanence ou temporairement sur eux.

Le corps de l'insecte est divisé en tête, poitrine et abdomen. Attachés à la poitrine sont 3 paires de membres connectés. Ils se nourrissent de sang, de liquide tissulaire et de lymphe, perturbant ainsi les animaux, entraînant l'épuisement, la croissance différée et le développement. Certains des insectes sont entre les hôtes des vers (helminthes), les apprenants célibataires, les bactéries Et les virus.Les chiens sont plus souvent fréquentés par les chiens-Ctenocephalides Canis, Cats-C-Felis et les humains-pulex irritans-puces du genre Aphaniptera.

Haarlinge – 585741214

Les chiens et les chats sont envahis par les cheveux Lings Trichodectes Canis et Felioola subrostratue-ce sont de petits insectes sans ailes avec un corps aplati de longueur 1-2 mm-la tête est plus large que la poitrine, plat, une forme carrée-les outils de la bouche sont plus mordant Genre, ils se nourrissent de cheveux et de Hautschuppen supérieur.

Toxoplasmose – 895618491

La toxoplasmose des animaux est répandue à travers le monde dans de nombreuses zones différentes et provoque des dommages énormes pour la santé des animaux et des humains.

Interne, non transférable
Maladies des chiens – 498751219

Maladies du système cardiovasculaire des chiens – 516898741

Inflammation de muscle de cœur – 612019849

Myocardite-une inflammation du muscle cardiaque, fonctionne de façon aiguë et chronique se produit comme Prim R ou secondaire Rkrankheit dans d'autres (septicémie, votre mie, pancréatite), maladies infectieuses et parasitaires (ravageur, parvovirus-Entreritis, piroplasmose, etc), empoisonnement, allergies. La myocardite peut être focale ou diffuse.

Myokardose – 513549641

Myokardose fonctionne sous la forme de myocardiodystrophy, sans significative SCH destructive que des Symplasts et Myokardiodegeneration.

Endokarditis – 718549891

Endocardite – le coeur dans l'encéphalite: est parfois aiguë et chroniquement comme le lambeau et la verrue pariétale (Verrucös) et Ulzerös. Principalement à la suite de Infektiotoxischen SCH la myocardite et plus difficile.

Vitium (Herzfehlbildung) – 681298741

Les anomalies cardiaques se produisent généralement en raison de Endokarditiserkrankungen et plus rare que l'anormalité innée.

Inflammation de sac de cœur – 194201648

Inflammation de sac de cœur-inflammation du sac de cœur, habituellement secondaire

Dans Maladies infectieuses Comme Tuberculose.PR prévu À Krankheitsresistenzschw Chung, hypothermie, épuisement, fatigue, stress. L'inflammation peut être transmise du tissu environnant (pleure, muscle cardiaque).

Calcification des artères – 548581219

La calcification artérielle est une complication de l'athérosclérose (dépôt de cholestérol dans l'intimité du FEM, suivie par la compression et la dégénérescence de leur w NDE) quand une prolifération de tissu conjonctif se produit dans le ßw.

Maladies des voies respiratoires des chiens – 581019641

Rhinite – 898641217

Rhumes – inflammation de la muqueuse nasale. Peut-être Prim r (parasites, SCH mécaniques) et secondaire (ravageur, hépatite virale).

Il ya une rhinite aiguë et chronique.

Localisation: Katarrhalisch, Kruppös (Fibrinös), Follikul R.

Laryngite – **539101808**

inflammation de la gorge – inflammation de la muqueuse du larynx. Il ya une distinction entre Prim Ren et secondaire, aiguë et chronique, catarrhale et Kruppösen (fibrine oeillets) Kehlkopfenzündungen, et également Laryngopharingitis.

Bronchite – 649781316

La bronchite peut attaquer l'arbre bronchique entier (bronchite diffuse), grande (bronchite macro) ou seulement petite (microbronchite) fontaines. Il ya une distinction entre le RER Prim et secondaire, aiguë et chronique, katarrhalischer, purulent, H morrhagischer et Fibrinöser bronchite.

Kruppôse Pneumonie – 301298641

Pneumonie Kruppöse – LOB re, großherdige aiguë fibrinöse pneumonie. 2 les facteurs jouent un rôle majeur dans le développement de la maladie : les agents pathogènes (microflore, diplocoques, staphylocoques, virus, etc.) et la sensibilisation allergique de l'organisme. Les facteurs provocateurs sont généralement sous refroidissement et épuisement.

Bronchopneumonie – 301298718

Bronchopneuumonia – (Katarrhalische, lobe re Bronchopneuumonia, Pneumonie de troupeau) – inflammation semblable au foyer des fontaines et des lobes pulmonaires, accompagnée de piégeage et d'exsudat Katarrhalischem. Se produit habituellement chez les animaux jeunes, vieux et maigres.

Pleuritis – 498741217

L'inflammation pleure – peut être Prim r ou secondaire r, simple ou double face, sec ou humide (transpiration), sérieusement, séro-Fibrinös, purulent et faute. Prim R la maladie survient après l'hypothermie, surtout lorsque Maigre, hagard, vieux, comme une complication du pneumothorax, la pneumonie ou la tuberculose.

Emphysème – **361017298**

AUFBL Hung-l'agrandissement pathologique des poumons. L'emphysème de Alveol res, combiné avec l'agrandissement du poumon en raison du grossissement Alveol. L'emphysème interstitiel se produit lorsque l'air pénètre dans le interstitium (tissu conjonctif Interlobul res), à la suite d'un Bronchusruptur.

L'emphysème peut être aigu ou chronique, diffus ou local (vicaire).

Maladies du système digestif De chiens – 368041281

Stomatite – 361218514

L'inflammation de la muqueuse buccale – peut être Katarrhalisch, Vesikul R, Ulzerös, Diphteritisch, Phlegmonös et Ganger NÖS. Si elle tourne de façon aiguë et chronique, herdartig ou diffuse, Prim r et secondaire r se produisent.

Parotidite – 751219681

Inflammation de la glande parotide-se produit rarement en raison de causes infectieuses ou secondaires à la stomatite, Pharygitis, à Pest.

Pharygitis – 361209548

Catarrhe de gorge – inflammation du palais mou, pharynx, follicules lymphatiques, sous-muqueuse, muscles et Schlundkopflymphknoten. Il y a des pharyngites aiguës et chroniques, de Prim re et secondaires, catarrhale, Kruppöse, Diphterische, Ulzerös et phlegmonöse.

Speiserôhrenverstopfung – 015498641

La constipation œsophagienne peut être complètement ou incomplète, Prim r et secondaire r. vient souvent avant après avoir avalé de plus gros morceaux de nourriture, des choses épineuses. Le corps étranger peut rester coincé dans la gorge ou la poitrine de l'œsophage.

Gastrite aiguë catarrhalis – 539641298

Gastrite aiguë catarrhalis – une inflammation de l'estomac avec un dysfonctionnement de la fonction de sécrétion motrice.

Chronische Gastritis catarrhalis – 019519711

Gastrite chronique catarrhalis est la continuation de l'aigu et est accompagnée d'une inflammation de l'estomac, un dysfonctionnement de la fonction de la sécrétion motrice, Drüsenrückbildug et la sclérose du BLUTGEF.

Ulcère d'estomac – **501898641**

Un ulcère à l'estomac a deux variations. Ulcères gastro-duodénal de forme ronde avec épaissi R granulation mauvais. Ulcères simples (pas

Gastro-duodénal, secondaire) d'une forme irrégulière guérir relativement bien. Les ulcères gastro-duodénal se produisent moins souvent que les gastro-duodénal.

Akute Gastorenteritis – 456198741

Inflammation gastro-intestinale aiguë – lésions graves à l'estomac et aux intestins avec un recrutement de la muqueuse, de la sous-muqueuse et même de la couche musculaire et de la couche selevante. On distingue Kruppöse, Diphterische, mucus membraneux, hémorragique, phlegmonöse, purulent et gastro-entérite mixte, qui se produisent primaire et secondaire.

Chronische Gastorenteritis – 548641298

La Gastorenteritis chronique affecte principalement les juvéniles, mais aussi maigre et faible. Il se développe souvent à la suite de Gastorenteritis aiguë.

Peritonitis – 318741298

Inflammation abdominale – Entzüdung limitée ou générale de la peau abdominale, combinée à une excrétion accrue dans la cavité abdominale. Peut-être aigu, chronique, sérieux, hémorragique, purulent et fétide. Est souvent secondaire.

Aszites – **019548361**

Ascite (abdominale)-accumulation dans la cavité abdominale du Transudaten. Se produit plus souvent dans le cas des animaux âgés, maigres et malnutris.

Maladies chirurgicales des chiens – 048541217

Traumatisme – 894561492

Trauma – un désordre morphologique et fonctionnel complexe, se produit dans les tissus et les organes en raison de l'influence de divers facteurs externes qui causent une violation de l'intégrité et de la fonction des structures, du sang, des vaisseaux lymphatiques et des nerfs.

Selon l'origine et la cause, les principaux facteurs traumatiques suivants sont distingués : mécanique, physique, chimique, biologique, lié au stress et Elektrotrauma.

Blessures – 185641298

Plaies – lésions mécaniques ouvertes de la peau, des muqueuses et des tissus et organes profonds, accompagnées de douleurs, de bâillements, de saignements et parfois même de dysfonctionnements.

Morsures – 195897571

Morsures de serpents venimeux et les araignées. Le plus souvent observé dans les chiens de chasse et les chiens, comme dans le cas d'un chien en cours d'exécution dans les zones suburbaines.

Blessures mécaniques fermées – 389561581

Ces blessures peuvent être de gravité différente, mais tout en maintenant l'intégrité de la peau. Conséquences des dommages mécaniques fermés :

–Bleus – **298749518**
– ecchymoses – **539718541**
– lymphatique extravasive – **36129871**
–Déformation – **54971981**
–Commotion – **581296587**

– contrainte **– 498798581**
– élévation – **149719781**
–Rupture **– 168541891**
– luxation – **391698794**
–Hernie traumatique – **149849871**

–Avortement traumatique – **156531891**

– faute – **618531748**

Electrotraumatisme – 896749741

Les fils nus des lignes de câble sont souvent la raison de Elektrotraumata chez les chiens qui les saisissent avec leurs dents.

Effondrement et choc – 318541219

En cas de traumatismes différents, les dommages et les blessures des petits animaux de compagnie, l'effondrement et le choc peut survenir.

Maladies cutanées – 547218581

Eczéma – 749316891

L'eczéma – une maladie des couches superficielles de la peau de la nature inflammatoire.

Dermatitis – 897598641

Dermatite – inflammation de toutes les couches cutanées sans cicatrices. Il est souvent causé par une dermatite traumatique (mécanique) et de contact (par des facteurs physiques et chimiques).

Lupus érythémateux – 581298648

Dermatose d'origine auto-immune. Il existe deux formes de maladie : chronique et aiguë. Rarement rencontré chez les chiens, le diagnostic est difficile et est basé sur les symptômes cliniques les plus importants.

Toxikodermie – 198748581

Toxikodermie (dermatite médicamenteuse) – inflammation aiguë de la peau de nature toxique ou allergique.

Typique de la maladie est la formation de taches érythémateuses, des bulles, des érosions, des fissures multiples. Le plus souvent, le processus est localisé sur le cuir chevelu de l'animal, et occasionnellement il se propage à d'autres domaines.

Pyodermie – 145648741

Pyodermie (Maladies de la peau pustuleuse):

–Osteofollikulitis – **129748581**

–Follikulitis – **531216478**

–Furunkel – **537518941**

–Karbunkel – **316897894**

–Akne – **195671945**

Abcès – 318649571

Abszessß (Eitersack, renflement de pus) – une inflammation purulente spatialement limitée de la cellulite, plus rare – d'autres tissus et organes, caractérisé par la prépondérance du pus sur la nécrose.

L'inflammation purulent entraîne la formation de cavité interstitielle remplie de pus.

Phlegmone – 185019648

Cellulite – diffuse spatialement, propagation fortement purulent, inflammation jauchige rare de la cellulite, caractérisée par des phénomènes de nécrose au-dessus du pus. Agents pathogènes de la cellulite – purulent, microbes pourris, substances anaérobies et chimiques. Il existe une distinction entre le primaire et le secondaire.

Maladies musculaires – 498541217

Myositis – 197509861

Myosite-une inflammation musculaire. On distingue purulent, parenchymateux, Interstielle, fibreux et ossifiant myosite. Pour des raisons étiologiques il y a des myosite traumatiques, rhumatismales, infectieuses, cours cliniques-aigu et chronique. Chez les petits animaux, les purulent les plus communs, les rhumatismes et les Myosite à éosinophiles.

Myopatosis – 123610491

Myopatosis – un trouble musculaire avec un caractère non-inflammatoire. La myosite rhumatismale se produit soudainement, court rapidement et rechute. Les causes ne sont pas tout à fait claires. On présume que la maladie est le résultat d'une infection, d'une affection allergique ou de troubles de la neurodystrophie et de rhumes.

Maladies dentaires – 512189497

Periodonititis – 896491217

Inflammation du tissu, les racines des dents environnantes, se développe dans le domaine de la conjonctive (maladie parodontale), qui relie la dent avec la mâchoire Knochengewebe.

Zahnfâule – 849751248

Dégradation progressive de la substance dentaire. Les causes ne sont pas assez claires. prédisposer les fractures dentaires, le tartre, la prédisposition des dents congénitales. Se produit souvent après un trouble de la peste. Les caries peuvent être superficielles (légères), moyennes, profondes et pleines.

Ohrerkrankungen – 618514217

Blutergussß der Ohrmuschel – 317519841

Blutergussß – accumulation de sang sous la peau de l'oreille, avec formation d'une cavité à la ßruptur du FEM.

Eczéma et dermatite de l'oreille – 549781217

La maladie est souvent accompagnée de la SCH-tion du canal de l'oreille ußeren (inflammation de l'oreille externe).

Ulcère de l'oreille – 478598641

La maladie est souvent accompagnée de la SCH-tion du canal auditif ußeren (inflammation de l'oreille externe).

Ohrentzündung (otite) – 368549741

On distingue l'otite de l'oreille Ußeren, moyenne et interne. Dans les villes les plus grandes avec un grand nombre d'animaux de compagnie est l'otite la plus fréquente de l'oreille moyenne, avec Katarrhalischem et suppurant caractère.
La maladie du canal de l'oreille Ußeren se développe à la suite de SCH mécanique, rampante des insectes, l'accumulation de cire d'oreille dans le canal auditif sous la forme de confiture de lard, les dilutions SCH par KR dossiers, la présence de furoncles, l'eczéma, la dermatite et les infections fongiques. Les maladies de l'oreille moyenne et interne sont souvent le résultat du développement d'une infection locale ou générale. Ils sont de rhinite, pharyngite, catarrhe du tube Eustachschen.

Maladies oculaires – 589681219

Augenlidwunden – 894564971

Les blessures des paupières peuvent être légères et lourdes (superficielles, profondes et continues avec des dommages à l'intégrité de toutes les couches cutanées).

Augenlidentzündung (Blepharitis) – 855618741

La maladie est accompagnée d'une rougeur et l'épaississement de la paupière des yeux, à la base des cils forme des cellules, des croûtes et des ulcères. Les cils tombent, la paupière des yeux s'épaississent fortement, menant à un flux constant de larmes et de Narbenetropium.

Conjonctivite – 539689741

Conjonctivite (conjonctivite) – une maladie qui se produit souvent chez les chiens. Les dobermans et les Mastiffs sont particulièrement sensibles.

Encéphalite de klaxon – 745891949

La maladie est associée à la turbidité de la cornée dans l'inflammation. Dans un processus bien géré, l'infiltration se dissout et la transparence de la cornée est restaurée. Dans d'autres cas (dans le cas d'un mauvais cours) un abcès est formé, des ulcères et une perforation de la cornée se produit. Le défaut de la cornée est alors rempli de tissu conjonctif avec la formation d'un point opaque (étoile grise).

Hornhautgeschwür – 531589647

La maladie se produit à la suite de lésions superficielles et profondes de la cornée, la pénétration de la microflore, le développement d'une infection par la formation d'un abcès et la dissolution des tissus. Il développe souvent un ulcère de la cornée rampant.

Linsentrübung (grauer Star) – 388016548

La turbidité permanente de la lentille ou la capsule de l'objectif chez les chiens et les chats, il peut être génétique, traumatique, symptomatique ou toxique. Le diabète et l'âge de l'animal peuvent également être une raison pour la cataracte. Dans la localisation il ya une distinction entre en forme de capsule, corticale, atomique, pré-et hinterpoligem, en forme de broche, beaucoup de couche et Full Grey Star.

Cécité nocturne (héméralopie) – 588014168

Se trouve dans les chiots lors d'une promenade au crépuscule ou la nuit.

Gelenkskrankheiten – 158015714

–Dehnung **– 318596498**
–Ausrenkung – **617597014**

–Wunden der Gelenke – **897018584**

–Gelenkblutergüße – **501298714**

–Synovitis – **164849541**
–Osteoathritis – **85064918**
–Dysplasie – **749848147**

inflammation purulent des articulations (Athritis) – 019718491

La maladie se produit lorsque des agents pathogènes de l'infection (Staphylococcus, Streptococcus, etc.) pénètrent dans les colonnes articulaires. On distingue:

– Arthrite purulent – **618516491**

– Purulent Osteoathritis (capture osseuse) – **851561491**
– Periathritis (enregistrement de bandes) – **857514857**

– Panathritis (enregistrement de tous les tissus juxtaartikulären) – **671014819**

Deformative Gelenksentzündung – 619715319

L'inflammation conduit à des changements dans les composants osseux, des excès osseux sur les surfaces articulaires.

Arthrose – **019816478**

La maladie des articulations dans l'arthrose a un caractère dégénérative-destructeur, et non inflammable, conduisant à des changements irréversibles dans les structures du cartilage-OS-atome.

L'inflammation du tendon (tendinite du tendon) **– 185315671**

La maladie se produit dans différentes parties du corps, mais surtout dans la zone des orteils, la racine antérieure et la racine du pied.

Knochenkrankheiten – 893561291

La cause des maladies osseuses peut être des dommages mécaniques ouverts et fermés, des inflammations purulentes aiguës qui se trouvent près de l'OS.

Periostitis – 857319491

Knochenhautentzündung

.

Ostitis – 475198941

Ostéite (inflammation osseuse) se produit rarement comme une maladie indépendante, généralement tous les éléments osseux sont inclus dans le processus inflammatoire – peau osseuse, OS, moelle et endost.

Knochennekrose – 897498641

La maladie (le feu osseux) se produit dans les processus inflammatoires purulent dans les différentes couches des os (abcès purulent, inflammation de la moelle osseuse), dans les traumatismes mécaniques (contusions, chocs, fractures), à différents Influences physiques (gelures, brûlures) et chimiques.

Knochenmarkentzündung – 685741218

La maladie se compose de l'inflammation de la moelle osseuse, Endosts, la peau osseuse et le compact.

Fractures – 298531214

À chaque rupture des os tubulaires ou plats, les fissures des muscles, le fascia vasculaire, les nerfs, les organes dans les fractures ouvertes causeront la peau pour être endommagée et d'autres tissus. Les fractions peuvent être innées ou acquises, ouvertes ou fermées, complètes et incomplètes.

Maladies du rectum – 854219718

Plaies du rectum – 685681498

Les blessures sont causées par l'ingestion de corps étrangers tranchants (généralement des fragments d'os tubulaires dans la prise alimentaire).

Mastdarmvorfall – 641218317

La maladie se produit habituellement chez les chiots et les chatons en raison de la faible Schlie8muskeln de l'anus, l'apparition en cas de diarrhée persistante ou de constipation.

Inflammation du rectum (rectite) – 835741298

Se produit dans les traumatismes et les blessures lors d'un examen rectal, des fragments d'os dans les fractures pelviennes, l'écaillage du thermomètre à la mesure de la température de l'animal dans la zone rectale. De même, il peut être favorisé par la diarrhée, la constipation, la Korposatose, la naissance pathologique et l'incident du rectum.

Inflammation de la glande para-anus – 312148718

Les principales causes de la maladie – inflammation des sorties de glandes (unilatérales ou recto-verso) dues aux éraflures, aux blessures, à la transition du processus inflammatoire des tissus voisins (Pararektalabsze8).

Pararektalabszeß – **316894218**

Inflammation purulent aiguë de la cellulite entourant le rectum, il peut se produire au-dessus du rectum, à côté de lui, un peu plus bas ou au fond. Causes de la maladie – lésion du rectum ou Perianalbereichs, transition du processus pathologique des tissus environnants.

Pararektale und paraproktale Fisteln – 618531218

–Fisteln im Perianalbereich (pararektal) – **318317498**

–Fisteln im Gesä8bereich (paraproktal) – **316318718**

–Rektovaginalfisteln – **589361481**

Maladies de la queue – 124801978

– Wunden **– 618519749**

– Prellungen – **631219514**

– Wirbelfrakturen – **018517214**

– Ausrenkungen – **601297498**

– Konrakturen (la queue est tournée dans une direction ou l'autre) – **185748718**

– Ekzeme – **610142849**

– Knochenmarkentzündung – **519617214**
– Karies der Wirbel – **316518314**

– Neubildungen – **315019614**

Gonflement – 016498018

Une croissance tissulaire patholigisches, à la suite de la multiplication des éléments cellulaires, causée par un changement dans les propriétés biologiques des cellules de l'organisme, sous l'influence de facteurs blastomogenen de l'extérieur et l'environnement intérieur.

Selon le type de tissu (tissu fibreux, tissu adipeux, tissu de cartilage, tissu osseux), le gonflement est divisé en:

– Fibrome **– 498519649**

– Lipom – **316718491**

– Chondrom – **891316514**

– Osteom – **315618514**

– Osteosarkom – **371318514**

– gefäßreiche (Hämangiom, Lymphangiom) – **531218614**
– muskulär (Leiomyom, Rhabdomyom) – **315618314**

– nerval (Neurom und Gliom) – **537108648**

Papillomatose – 485741298

Les papillomaviruss (tumeurs de verrues) se produisent souvent chez les animaux domestiques dans la région de bouche, région de langue, région de lèvre, palais mou et dans l'oreille sous forme d'unités individuelles de forme et de taille différentes (jusqu'à la taille d'un haricot). Ces gonflements sont parmi les bénins (Fibropapillom).

gynécologie et obstétrique chez le chien

Impact de la fréquence – 598319741

anostrie – 542641978

Esthétique (acyclisme)– L'absence de caractéristiques extérieures de la

chaleur.

Dernière fréquence – 589748571

La chaleur tardive est soit l'extension de toutes les composantes du cycle sexuel, soit l'augmentation des périodes individuelles. À cet égard, on distingue :

– verspäteter Proestrus – **519713489**

– verspäteter Estrus (Läufigkeit) – **589064712**
– verspäteter Diestrus – **379467219**

Versteckter Estrus – 518515714

Pyometra – 685498518

Pyometra ou purulent métrite se produit le plus souvent chez les adultes, les animaux vieillissants.

Troubles du vagin, de la vulve et de l'oreillette génito-urinaire – 615718741

Vaginite (inflammation de la muqueuse vaginale) bactérienne – 317581218

Mammite – 316818710

Scheinschwangerschaft – 518549891

Un syndrome qui se produit en raison des caractéristiques particulières des chiens, la formation du corps jaune pendant la chaleur et non pas le stade de la dioestrus. La maladie se manifeste dans la 5,0-8ème semaine après la fin de la chaleur sous forme de gonflement des glandes mammaires, formation continue de lait avec le comportement correspondant de la femelle.

Pathologie des Wochenbetts – 831519641

Traumatismes du canal de naissance – 185694571

Iatrogène et autres traumatismes de Gebârmutter et Gebârmutterhalses –

619518714

Pathologie de l'involution (Postpartaler déclin) de Gebârmutter – 539641298781

Eklampsie post-partie (tétanos) – 318516718

Post-partum métrite (inflammation du Gebârmutter) – 516317819

Une séquence de traumatismes pendant l'obstétrique ou l'involution de l'utérus.

Jelezky Publishing, Hamburg

www.jelezky-publishing.com

1. Auflage
Deutsche Erstausgabe, Mai 2014
© 2014 der deutschsprachigen Ausgabe
SVET UG, Hamburg (Herausgeber)

Auflage: 2014-1, 26.06.2014

Weitere Informationen zu den Inhalten:

„SVET Zentrum“, Hamburg
www.svet-centre.com

© SVET UG (haftungsbeschränkt), 2014

Die Verwertung der Texte und Bilder, auch auszugsweise, ist ohne Zustimmung des Verlags urheberrechtswidrig und strafbar. Dies gilt auch für Vervielfältigungen, Übersetzungen, Mikroverfilmung

und für die Verarbeitung mit elektronischen Systemen.

Herstellung und Verlag:

BoD – Books on Demand GmbH,
Norderstedt ISBN 978-3-7357-4746-4